

Síndrome del tunel carpiano: Valoración anatómico-clínica. Actualización en su diagnóstico y tratamiento

A. Cañellas Trobat¹, F.J. Fernández Camacho², A. Cañellas Ruesga³

1- Servicio de Traumatología y cirugía ortopédica

2- Catedrático de anatomía. Universidad Alcalá de Henares. Madrid

3- Servicio de rehabilitación. Hospital General Mateu Orfila. Mahón. Menorca

Resum

La compresión del nervio mediano o síndrome del túnel carpiano es la neuropatía por atrapamiento más frecuente. Presenta unos síntomas -y en ocasiones unos signos- característicos que es preciso recordar. La etiología es multifactorial –anatómica, sistémica, ocupacional laboral, etc.-. El diagnóstico se basa en la anamnesis, exploración física y confirmación electromiográfica. Su cronicidad conlleva a una reactivación de la clínica y menoscabo funcional. La amplia fisiopatología, frecuencia y tratamientos conservadores entre ellos la inmovilización, el rehabilitador –programa de fisioterapia de deslizamiento nervioso-, la infiltración corticoidea i.e., son resolutivos. La cirugía se reserva como terapia liberadora cada vez menos invasiva en sus diversas técnicas. Presentamos una técnica de miniincisión, de corta cicatriz, con rápida recuperación clínica y laboral, baja morbilidad y riesgos limitados, en comparación con la técnica clásica abierta y la endoscópica.

Paraules clau: neuropatía mediano, canalis carpi, flexor retinaculum, fisioterapia, liberación quirúrgica, miniincisión.

Abstract

Carpal tunnel syndrome is the most common compressive neuropathy of the upper extremity. As a result of median nerve compression, the patient reports pain, weakness, and paresthesias in the hand and fingers. The etiology of this condition is multifactorial: anatomic, systemic, and occupational factors have all been implicated. The diagnosis is based on the patient history, physical examination and is confirmed by electrodiagnostic testing. Treatment methods range from observation and splinting; workplace task modification and wrist splints can reduce or defer referral to hospital for surgical decompression. Nerve and tendon gliding exercises may also be of benefit. The short-incision we present, also called mini-open, may allow for quicker recovery time, minimal scar, no tenderness, low morbidity, while avoiding some of the complications of endoscopy and than with the open approach, found in the few articles

Keywords: carpal tunnel syndrome, flexor retinaculum, physiotherapy, surgical release, mini-open

Introducció

La compresión continua o periódica de un nervio, puede causar con el tiempo una lesión. Determinados nervios está situados en zonas especialmente vulnerables a procesos de compresión; uno de las más frecuentes es el síndrome del canal carpiano (STC) cuyo riesgo de padecerlo a lo largo de la vida se estima en el 10% y con una anual incidencia del 0,1% (1) en los adultos; Atroshi y cols. sitúan su prevalencia en el 2,1%(2,3).

El STC en la cara volar de la muñeca está formado por el lecho óseo del carpo, los tendones flexores, el cordón neural del mediano en una posición central y,

el retináculo flexor o ligamentum carpi transversum - denominado actualmente como retinaculum flexorium - que los cubre en su superficie desde las inserciones mientenares a las hipotenares -que en su parte profunda forma una banda transversal de tejido fibroso extraordinariamente resistente-. Cobb(4) complementó esta banda con un segmento proximal a él formado por la fascia profunda del antebrazo y distalmente por la aponeurosis entre los músculo tenohipotenares.

Este túnel rígido que, ante cualquier aumento de presión provocado por diversas causas, entre ellas la fibrosis correosa o pérdida de elasticidad del retináculo, producen esta patología tan frecuente.

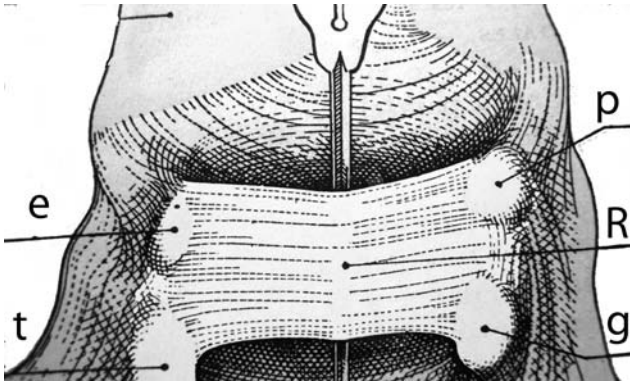


Fig. 1. Disposición del retináculo flexor (R)

Este canal o paso rígido, angosto -además de por sí el ligamento transversal es duro e inelástico-, que cubre a 9 tendones flexores de 5 dedos de la mano que se deslizan por dentro de aquel al flexionarse y, más superficialmente el nervio mediano que a su salida del canal se divide en unas ramas sensitivas y una motora que controla los músculos del pulgar - abductor corto, el oponente y el fascículo superficial del flexor corto del pulgar - . Este ligamento se mantiene sujeto en los cuatro pilares óseos formados por el tubérculo del escafoide (e), la cresta del trapecio (t), la cara cubital del ganchoso (g) y el hueso pisiforme (p), según Testut (5). (vide figura 1).

Los tendones que mantienen una cierta relación anatómica con el ligamento son el palmar mayor (1 en la figura), palmar menor -palmaris longus tendon- (2), y cubital anterior(3) (figura 2).

La morfometría anatómica próximo-distal del ligamento no está del todo unificada en la literatura según los autores consultados:

	25 mm	25-30	20-30	30
Cobb y cols 1993(4)	X			
Cunningham 1949(6)				
Williams & Warwick 1985(7)		X		
Salmons 1998(8)				
Orts Llorca 1945(9)			X	
Testut & Latarjet 1949(5)				
Bonola y cols. 1981(10)				X

Tabla I. Relación de publicaciones clásicas sobre la morfometría retinacular

Las vainas flexoras que guardan un contacto estrecho con el nervio (m) son la V2 del primer dedo y la V2 de los demás flexores.(Figura 3).

Consideramos fundamental en este segmento, las variaciones anatómicas de las ramas distales del

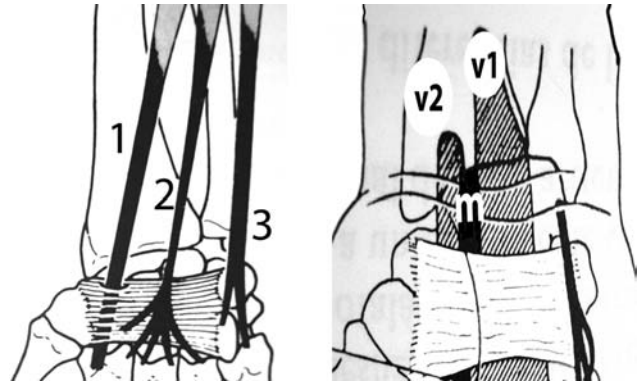


Fig. 2 y Fig. 3

mediano en la muñeca que llegan a un 78% de los casos(11,12); sin olvidar las ramas distales del cutáneo palmar del nervio mediano NCP (13,14,15,16) -plexo sensitivo cutáneo, siempre presente-; o bien, la bifurcación del mediano -aunque en rara presentación- que, puede suponer desde el 8,3%(12) al 2,8%(17); sin embargo, su rama extraligamentosa recurrente difiere entre el 19%(18) y el 46,7%(12) de presencia según los autores.

La prevalencia del STC es el sexo femenino en un 75% con razón hombre/mujer de 1:3-5 (19); edad madura (45-55 años) y luego disminuye este ratio; hasta el 50% de los casos son bilaterales. Es el trastorno más frecuente de la mano que afecta a un 1-5% de la población general.

Clínica

Se manifiesta con: Parestesias u hormigueo, entumecimiento e hipoestesia de la mano; dolor nocturno, aliviado al agitar la mano o realizar ejercicios con ella; puede aparecer por la noche como parestesias nocturnas; dolor diurno agravado por la actividad laboral, postural de la mano, más persistente a medida que progresa la lesión y se cronifica. Puede irradiar a antebrazo, codo u hombro; debilidad muscular del pulgar, dificultad a agarrar y pellizcar, pérdida de fuerza, etc.

La mano presenta una cierta rigidez y los movimientos se hacen con torpeza y con pérdida de precisión. En los casos graves, se reduce el grosor de los músculos tenares -atrofia tenar franca- con pérdida de la capacidad motora y sensitiva.(1,20,21,22)

En suma, prevalece el dolor, el entumecimiento digital, debilidad de la pinza digital y, las parestesias en el recorrido palmar de los tres primeros dedos.

Fisiopatología del STC

Cualquier factor que contribuya a aumentar la presión intracanal.

La presión producida por la hinchazón de la vaina de los flexores frente al techo fibroso-; este aumento de la presión sobre el nervio reduce su flujo sanguíneo, cuya falta de nutrientes y de O₂ resultante causan alteraciones de la conducción nerviosa y los síntomas iniciales de la neuropatía. Si la compresión persiste, el nervio empieza a presentar una tumefacción y la vaina de mielina fundamental en la conducción nerviosa empieza a adelgazarse y sufrir una degeneración.^(23,24)

La causa más común es el estrés repetitivo crónico sobre el canal y en consecuencia, una posición anormal de la muñeca como estrés en extensión (i.e. carpintería, tejido de alfombras y similares), o un efecto discordante rápido de la muñeca (i.e. martillo neumático)^(3,24,25,26,27,28,29).

Ya como una tenosinovitis o engrosamiento de la vaina tendinosa causada por la tensión mecánica ejercida sobre los tendones por movimientos repetitivos^(23,30). Bien como un microtraumatismo recurrente de movimientos que, exponen al nervio a fuerzas de compresión y a la distensión, como trabajo o aficiones que requieran tareas muy repetitivas, i.e. jugador de tenis^(2,19,24,26,30,31).

Trastornos sistémicos como la diabetes, a. reumatoide, insuficiencia cardíaca, obesidad, menopausia, hipotiroidismo, etc.^(32,33) Así como, otros factores como el último trimestre de embarazo.

Otras causas tales como el edema o líquido serosanguinolento -presencia de líquido en el interior del canal a causa de una lesión de tejido-, i.e. hemorragias idiopáticas o trombosis compartimentales.

Fracturas y luxaciones de la muñeca con un mal posicionamiento final fractuario que altera el espacio del canal. Estrechamiento del canal por trastorno o enfermedad ósea, cicatrices retráctiles de heridas, tumores frecuentes como gangliones, etc.

Diagnóstico

En la exploración física podemos realizar las siguientes maniobras con elevada especificidad:

* *signo de Tinel*

Percusión del nervio sobre la cara palmar de la

muñeca a la altura de la intersección con el retináculo. Causa parestesias o calambre fugaz de los dedos 2º, 3º y eminencia tenar.

* *Prueba de hiperflexión de Phalen*^(20,21)

Flexión palmar mantenida de la mano a 90º durante 1 minuto aprox.

La hiperextensión de la mano o Phalen invertida –palmas juntas a 90º- durante 1 minuto, que puede en algunos casos producir igual clínica.

* *Signo de Durkan*⁽³⁴⁾

La presión mantenida, sin percutir, sobre la zona palmar de la muñeca con el pulgar, desencadena el cuadro de parestesias características.

* *Prueba funcional del pulgar (neuropatía del mediano)*

Se pide al paciente que toque la yema del pulgar con la del meñique. Su impotencia –derivada del déficit del oponente del pulgar- presenta una mano en “exposición de juramento”. El mayor déficit sobre los intrínsecos del pulgar presenta una mano plana o “mano de simio”. El signo del círculo o movilidad del pulgar sobre la palma de la mano evidencia su parálisis del oponente.

Es fundamental descartar en el diagnóstico diferencial otras patologías que pueden debutar o evidenciar síntomas similares, como la tendinitis bicipital en la corredera que es dolorosa a la presión, que se acompaña con una rotación interna limitada del hombro –abreviando o imposibilitando la maniobra de tocarse el dorso- y que, distalmente ofrece los síntomas del hombro-mano que pueden suscitar duda.



Figura 4. Prueba de Phalen

Figura 5. Phalen invertido

Electromiograma

Está indicado en casos dudosos, si hay sospecha de otra etiología o bien, en atrapamientos múltiples.

Este registro gráfico electrofisiológico –EMG con agujas, a la estimulación eléctrica y la contracción muscular como respuesta- como buen método para analizar la lesión, confirmando en la mayoría de casos el diagnóstico de certeza, por ser una prueba de especificidad aún hoy. En la positividad, se detecta un retraso en el tiempo de latencia sensitivo con latencia motora distal aumentada desde la muñeca; una evidencia electromiográfica de potenciales de denervación, axonotmesis y signos de degeneración axonal suponen un factor de mal pronóstico.

Una conducción prolongada sensorial o motora de latencia distal, proporciona información cuantitativa. Esta prueba electrodiagnóstica da un 85-90% de exactitud en pacientes afectados, con una tasa de falsos negativos del 10-15%(35). En general, el diagnóstico del STC se basa en la anamnesis y la exploración física y, las pruebas electrofisiológicas se utilizan para confirmarlo(24,29,32,34,35).

Tratamiento

a) Medidas no quirúrgicas

En los casos leves, una pauta limitada de antiinflamatorios y férula inmovilizadora en posición neutra nocturna y, en lo posible diurna son resolutivas. Si fracasan, la infiltración corticoidea debe ser igualmente considerada ya que ofrece un beneficio diagnóstico espléndido además de terapéutico, aunque puede ser una mejora temporal y que nos limita a pocos intentos y espaciados unas 3 semanas. Mejoran hasta el 80% de los pacientes y sólo en un 22% se encuentran libres de síntomas a los 12 meses de las mismas(36).

Si después de la infiltraciones persisten los síntomas de dolor neuropático, irradiado de forma proximal -que despiertan por las noches e interfieren la actividad normal-, estaría indicado iniciar un tratamiento con pregabalina en dosis progresivas hasta conseguir la remisión de los síntomas. El tratamiento se inicia con dosis bajas (de 150 mgr.) que se aumenta gradualmente hasta llegar a la dosis analgésica, con remisión de los síntomas y pocos efectos secundarios, pudiendo controlar el síndrome hasta la cirugía.

El objetivo es reducir el edema y la inflamación de los tejidos (reposo de la mano, vitamina B, modificar los hábitos en el entorno del trabajo y reducir su acti-

vidad, estilo de vida, tratar el proceso causal, esteroides orales, pautas rehabilitadoras, etc.)(37,38,39,40).

La prescripción de fisioterapia como medida en reducir las fuerzas compresivas sobre el nervio en una primera fase, como el uso de férula nocturna en posición neutra, el calor para aumentar la circulación peritendinosa 15 minutos antes de los ejercicios de fortalecimiento y aplicar hielo durante 20 minutos después de cada sesión para prevenir la inflamación. Así como un programa de deslizamiento nervioso ambulatorio antes o después de la cirugía(27,41,42); la evaluación ergonómica del puesto de trabajo se hace igualmente fundamental.

Únicamente cuando el tratamiento conservador no pudo resolver los síntomas en 2-7 semanas, es contemplada la cirugía. En los casos más rebeldes, se hace necesaria la reducción de la presión existente intracanal y aumentar el tamaño del túnel mediante la sección quirúrgica del ligamento transversal.

b) Quirúrgico

Gesto de elección ante la persistencia del síndrome. Dolor intolerable, tratamiento previo ineficaz, o ante un riesgo de desarrollar lesiones permanentes en el nervio, como pérdida sensorial o debilidad mantenidas de los músculos tenares o síntomas recurrentes a pesar de aquellos tratamientos. La cirugía temprana es una opción precoz cuando aparecen evidencias clínicas de denervación.

Los supuestos que se deben seguir para indicar la cirugía son:

- * Agotar las pautas conservadoras y preventivas comentadas.
- * La persistencia de una clínica de compresión neurológica.
- * El electromiograma se mantenga positivo.

Un gesto descompresivo poco utilizado -que no tiene por finalidad abordar cruentamente el ligamento- es la tuneloplastia con un balón percutáneo implantado a través de un pequeño ojal que lo decanta en alguna medida del contacto con el nervio. La liberación quirúrgica por técnica endoscópica(43,44,45,46,47,50,52,etc.) por medio de un sistema óptico a través de dos aberturas de un centímetro cada una, es

una alternativa ofertada desde la escuela americana con matices en sus resultados desde la literatura mundial.

La técnica abierta, clásica, habitualmente utilizada es la liberación del canal a partir de una incisión cutánea de unos 4 a 5 ctms desde el pliegue volar de la muñeca (11,12,40, 43,48,49,50,etc).

El objetivo de las técnicas quirúrgicas consiste en seccionar por completo el retináculo volar longitudinalmente.

Liberación quirúrgica

Miniincisión

Nuestra experiencia en el uso de esta técnica se ha hecho habitual.

Anestesia local con 5 ml de mepivacaina al 2% a unos 2 ctms proximales a los pliegues volares de la muñeca, a ambos lados del cordón neural y en superficie hasta el mismo pliegue cutáneo.

Se practica la isquemia regional braquial y haz de luz oblicua.

La miniincisión (mini-open) (figs. 6 y 7) longitudinal de 10-12 mm desde el pliegue cutáneo más distal de la muñeca hacia la palma de la mano en el eje del 4º dedo y, siguiendo el trayecto del borde cubital del palmar menor, -disminuyendo así la posibilidad de lesionar la rama cutánea palmar del nervio mediano-.

Se incide el subcutáneo, la aponeurosis antebraquial, se decanta el tendón palmar y se individualiza la superficie lisa del ligamento transversal previa disección de la grasa intertenaria.

Se identifica su margen proximal aplicando un separador romo desde donde se introduce la sonda

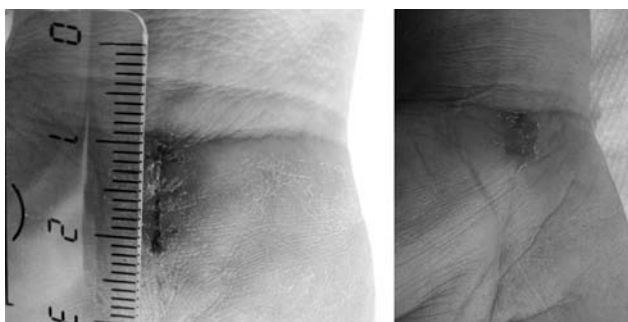


Figura 6 y 7.- Miniincisión desde el pliegue distal de la muñeca

acanalada al uso, arqueada previamente 30º en su extremo romo, que contacte y tense todo el recorrido profundo del retináculo, disecando el plano ligamentario del nervio mediano al elevar así su extremo (figs. 8 y 9).

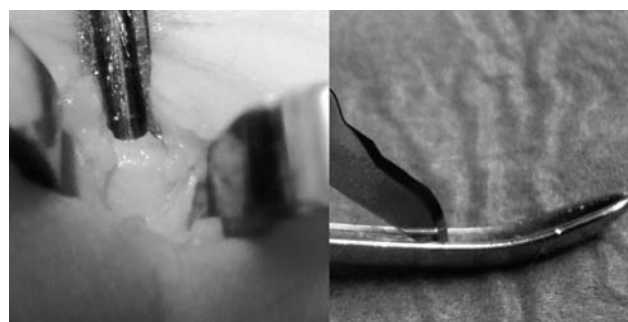
Se elevan los bordes cutáneos con la pala de los separadores de Senn-Miller, y recomendable un tercero en el ángulo cutáneo distal; se secciona aquel con una hoja de bisturí frío del nº 15 siguiendo el canal de la sonda y con el filo de corte de la hoja hacia arriba, hasta la pérdida de resistencia de aquel y de la aponeurosis distal.

Se comprueba en un gesto proximal la laxitud de la fascia antebraquial. Se identifican los extremos seccionados con pinza de Adson o Halstead para cerciorar la completa apertura y resecaando 2 milímetros su borde cubital con tijera de Metzemaubum. Se revisa el aspecto del cordón neural. Hemostasia y cierre cutáneo. Sugerimos no inmovilizar la muñeca ni resulta precisa por lo general la rehabilitación tras la cirugía.

Las lesiones nerviosas por compresión nunca ocasionan una fibrosis endoneural, y por tanto la estructura intraneural del nervio debe ser respetada. Únicamente en las recidivas realizamos el despegamiento del cordón, exoneurolisis y muy ocasionalmente la epineurotomía descompresiva longitudinal, previa ampliación de la incisión.

Complicaciones quirúrgicas

Ante cualquier gesto quirúrgico, la posibilidad de padecer una contingencia no deseada cabe en lo posible y presentarse lesiones granulares de la piel, cicatriz queloidea, dolor en la zona de la herida en un 1-2% de los casos, dehiscencia superficial de la piel por su habitual queratosis, seromas contenidos, infección cutánea o profunda, etc.



Figuras 8 y 9.- Uso de la sonda arqueada con bisturí frío y fino

La compresión crónica no tratada o bien la persistencia de ciclos reiterados de agudización soportados, conllevan a secuelas motoras o sensitivas permanentes –como las habilidades funcionales finas- que, en ocasiones, no son restablecidas con la cirugía.

La lesión de las ramas del cutáneo palmar (NCP) del nervio mediano son muy frecuentes en la técnica clásica (100% según Alizadeh⁽¹²⁾) y en las miniincisiones transversales por su vecindad y trayecto (sólo el 13,3% sobre estas ramas distales).

La morbilidad es muy variable y depende en gran medida de la duración y gravedad del deterioro previo a la cirugía. La salud general, la actitud postoperatoria, tipo de cirugía liberadora, factores psicosociales en el postoperatorio, entre otros. A lo largo de la literatura médica, un importante número de artículos han demostrado una correlación cierta entre estos factores y el resultado final del tratamiento.

Discusión

Desde la primera liberación del túnel carpiano por Learmonth⁽⁵¹⁾ en 1930, esta cirugía ha sufrido muchos cambios. Hoy día, la técnica abierta clásica está estandarizada en la mayoría de hospitales, sin embargo, los abordajes miniinvasivos se han ido implantando.

Desde que en 1973 Taleisnik⁽¹¹⁾ destacó la importancia de la rama cutánea palmar del nervio mediano y describió un abordaje para evitar su lesión, se han publicado estudios anatómicos y series clínicas que describen variaciones de este abordaje con el objetivo de disminuir los síntomas derivados de la sección de esta rama (10,13,14,15,16,48,52).

En 1994, Bromley⁽⁵³⁾ usó una simple incisión palmar y Wilson⁽⁵²⁾ instauró la doble incisión palmar para la liberación con unas pequeñas tijeras. Ellos publicaron buenos resultados sin relevantes complicaciones.

Sin embargo, al implantarse las técnicas endoscópicas, se logró disminuir la morbilidad local; sin embargo, este tratamiento se asocia con un alto índice de complicaciones mayores, por la lesión de elementos nobles en el canal (44,45,46,47,54,55).

Palmer⁽⁵⁵⁾ sustrajo de una valoración entre los miembros de la American Society for Surgery of the Hand, las complicaciones entre la técnica endoscópica y la abierta clásica, de un estudio multicéntrico, siendo en aquella la mayor incidencia de lesiones evaluadas.

Chow⁽⁴³⁾ sugiere que, la mayor razón del elevado

ratio de complicaciones es el intervalo corto de la experiencia en la técnica, y que la curva de aprendizaje necesaria en la práctica endoscópica debe ser mayor.

Para evitar estas complicaciones y mantener sus ventajas, se han diseñado numerosas técnicas con miniincisiones y dispositivos para la sección del ligamento anular del carpo^(10,12,41,44,56,57,58,59,60,etc.).

Los abordajes limitados que se realizan permiten la visualización directa del contenido del canal; sin embargo, éstos pueden seccionar las ramas distales del NCP en el margen radial del palmar menor^(11,13,15,18) o las ramas sensitivas del cubital cuando la incisión está en el eje del dedo anular o más cubital (13,14,15,50).

Los abordajes transversales mínimos (41,44,47,49,56) han sido criticados por el elevado riesgo en causar lesión de la rama NCP del mediano y una complicación residual de dolor local mantenido.

Con Martínez y cols.⁽⁵⁰⁾ coincidimos en la medialización, trazo longitudinal del abordaje y en el uso de la sonda –si bien, ellos la manejan sin arqueo-; además, se manejan mejor para la sección con tijera curva y un abordaje más amplio de 4-5 cm.

Hay autores que aconsejan cuando el estado cutáneo es de mala calidad, el realizar un colgajo pediculado vascularizado de la grasa hipotenar desde las ramas de la arteria cubital^(50,61). Ante una pérdida de fuerza en flexión de los dedos –debida en parte al desplazamiento anterior de los flexores tras la intervención- hay descritas diferentes plastias que en la actualidad están poco introducidas; aunque, esperan sobre el papel su uso y manejo futuro, alternativo y preciso⁽⁶²⁾.

En nuestra experiencia, la miniincisión utilizada respeta la piel de la palma en amplio grado, así como evita la sección transversa en la muñeca de las ramas sensitivas del cubital y/o del mediano y, se obtiene un abordaje directo sobre el contenido del túnel desde el borde proximal del retináculo anular del carpo. A pesar de que es un procedimiento que brinda una visión limitada, constituyendo una desventaja, en la serie por publicar, sin aparecer lesiones de estructuras nobles. La técnica miniinvasiva descrita por tanto, es un procedimiento seguro, con baja curva de aprendizaje, que cumple con el objetivo de disminuir el dolor local postoperatorio –igual de eficaz que la descompresión abierta del canal carpiano-, con menor cicatriz, más rápida recuperación funcional y laboral, sin alterar la sensibilidad cutánea, lo que contribuye a una baja morbilidad en las complicaciones postoperatorias.

Conclusiones

1. El síndrome del túnel carpiano es un proceso bien conocido, provocado por amplio abanico de causas, cuyo denominador común es ser actividades que provocan una compresión sobre el nervio por el esfuerzo de prehensión mantenida e intensa de la mano afecta en "postura de puño cerrado". En otros supuestos no aclarados, se relaciona con cambios hormonales, metabólicos, etc.

2. Puede solaparse con una tendinitis de muñeca, codo u hombro que pueda desarrollarse una neuropatía compresiva del mediano.

3. El preciso conocimiento de la anatomía funcional del área volar de la muñeca, nos permite entender en profundidad sus procesos intrínsecos, donde muchos de estos procesos son debidos o derivados de la sobreutilización de la mano y que, las pautas rehabilitadoras han demostrado su efectividad terapéutica.

4. Constatar que la liberación quirúrgica, por lo general, resuelve el proceso en un rango superior al 90-95% de casos tratados y, la mejoría notable desde el mismo día, o progresiva dentro de las dos siguientes semanas de la cirugía. Creemos que con la técnica de miniincisión, combinamos las ventajas de la técnica endoscópica (mínima cicatriz, no parestesias y breve recuperación) con las de la técnica abierta clásica (exploración del contenido del carpo) sumando en aquella, el menor tiempo de baja laboral y bajo costo-efectividad.

Bibliografía

1- Stevens JC, Sun S, Beard CM, O'Fallon WM, Kurland WT. Carpal tunnel syndrome in Rochester, Minnesota from 1961 to 1980. *Mayo Clin. Proc.* 1988;38:134-138.

2- Atroshi I, Gummenson C, Johonsson R, Ornstein E, Ranstam J, Rosten I. Prevalence of carpal tunnel syndrome in a general population. *JAMA.* 1999;282:153-158.

3- Atroshi I, Gummenson C, Ornstein E, et al. Carpal tunnel syndrome and keyboard use at work: a population-based study. *Arthritis Rheum.* 2007;56(11):3620-3625.

4- Cobb TK, Dalley BK, Posteraro RH, Lewis RC. Anatomy of the flexor retinaculum. *J. Hand Surg.(Am)*1993;18(1):91-99.

5- Testut L., Latarjet A. Tratado de Anatomía Humana. Ed. Salvat. 1949;1:1063

6- Cunningham J. Anatomía Humana. Ed. M.Marin.1949;552.

7 - Williams & Warwick. Gray Anatomía. Ed. Salvat 1985;1:642.

8- Salmons S. El músculo. En: Anatomía Gray. Ed. Williams, Harcourt Brace. Madrid. 1998;7:852.

9- Orts LL F. Anatomía Humana. Ed. Científico Médica. 1945;224.

10- Bonola AS, Caroli A, Celli L. La mano Ed. Piccin, Padova.1981;257.

11- Taleisnik J. The palmar cutaneous branch of the median nerve and the approach to the carpal tunnel. An anatomical study. *J. Bone Joint Surg. Am.*1973;55(6):1212-1217.

12- Alizadeh K, Lashji F, Phalsaphy M. Safety of carpal tunnel release with a short incision. A cadaver study. *Acta Orthop. Belg.*2006;72:415-419.

13- Martin CH, Sellar JG, Lesesne JS. The cutaneous innervations of the palm:an anatomic study of the ulnar and median nerves. *J. Hand Surg. Am.* 1996;21(4):634-638.

14- Tomaino NM, Plakseychuk A. Identification and preservation of palmar cutaneous nerves during open carpal tunnel release. *J. Hand Surg. Br.* 1998;23(5):607-609.

15- Watchmaker GP, Weber D, Mackinnon SE. Avoidance of transaction of the palmar cutaneous branch of the median nerve in carpal tunnel release. *J. Hand Surg. Am.* 1996;21(4):644-650.

16- Da Silva MF, Moore DC, Weiss AP, Akelman E, Sikirica M. Anatomy of the palmar cutaneous branch of the median nerve: clinical significance. *J. Hand Surg.* 1996;21A:639-643.

17- Lanz U. Anatomical variations of the median nerve in the carpal tunnel. *J. Hand Surg.*1977;2:44-53.

18- Kozin SH. The anatomy of the recurrent branch of the median nerve. *J. Hand Surg.* 1998;23A:852-858.

19- Wolf JM, Mountcastle S, Owens BD. Incidence of Carpal Tunnel Syndrome in the US Military Population. *Hand (NY).* 2009;4(3):289-293.

20- Szado RM, Madison M. Carpal tunnel syndrome. *Orthop. Clin. North Am.* 1992;23:103-109.

21- Phalen GS. The carpal-tunnel syndrome: seventeen years experience in diagnosis and treatment of six hundred fifty-four hands. *J. Bone Joint Surg.*1966;48:211-228.

22- Phalen GS. Reflection of twenty one years experience with carpal tunnel syndrome. *JAMA.* 1970;212:1365-1367.

23- Katz JN, Fossel KK, Simmons BP, Swartz RA, Fossel AH,

- Koris MJ. Symptoms, functional status, and neuromuscular impairment following carpal tunnel release. *J. Hand Surg.*1995; 20V (4): 4549-555.
- 24- Gelfman R, Melton LJ, Yawn BP, Wollan PC, Amadio PC, Stevens JC. Long-term trends in carpal tunnel syndrome. *Neurology.* 2009;72(1):33-41.
- 25- Ferry S, Hannaford P, Warskyj M, et al. Carpal tunnel syndrome: a nested case-control study of risk factors in women. *Am. J. Epidemiol.* 2000;151(6):566-574.
- 26- Roquelaure Y, Ha C, Pelier-Cady MC, et al. Work increases the incidence of carpal tunnel syndrome in the general population. *Muscle Nerve.* 2008;37:477-482.
- 27- Fung BK., Chan KY., Lam LY. y cols. Study of wrist posture, loading and repetitive motion as risk factors for developing carpal tunnel syndrome. *J. Hand Surg.*2007;12(1):13-18.
- 28- Violante FS, Armstrong TJ, Fiorentini C, et al. Carpal tunnel syndrome and manual work: a longitudinal study. *J Occup. Environ. Med.* 2007; 49(11): 1189-96.
- 29- Lundborg G, Dahlin LB. The pathophysiology of nerve compression. *Hand Clin.*1992;8(2):215-27.
- 30- Fuchs PC, Nathan PA, Myers LD. Synovial histology in carpal tunnel syndrome. *J Hand Surg.[Am].*1991;16(4):753-8.
- 31- Monsivais JJ, Bucher PA, Monsivais DB. Nonsurgically treated carpal tunnel syndrome in manual worker. *Plast. Reconstr. Surg.* 1994;94:695-698.
- 32- Al-Qattan MM, Bowen V., Manktelow RT. Factors associated with poor outcome following primary carpal tunnel release in non-diabetic patients. *J. Hand Surg.Br.* 1994;19(5):622-625.
- 33- Gelberman RH, Hergenroeder PT, Hargens AR, et al. The carpal tunnel syndrome. A study of carpal canal pressures. *J Bone Joint Surg.(Am)*1981;63(3):380-383.
- 34- Durkan JA. The carpal compression test and instrumental device for diagnostic carpal tunnel syndrome. *Lancet.* 1990;335:393-395.
- 35- Piazzini DB, Aprile I, Ferrara PE, et al. A systematic review of conservative treatment of carpal tunnel syndrome. *Clin Rehabil.* 2007;21(4):299-314.
- 36- Green DP. et als. Green's operative hand surgery. Entrapment and compression neuropathies. Ed. Churchill Livingstone. 2005;1404-1044.
- 37- Yu GZ, Firrell JC, Tsai TM. Pre-operative factors and treatment outcome following carpal tunnel release. *J. Hand Surg. Br.* 1992;17(6):646-650
- 38- Hoffman DE. Treatment of carpal tunnel syndrome: is there a role for local corticosteroid injection? *Neurology.* 2006;66(3):459-460.
- 39- Pomerance J, Zurakowski D, Fine I. The cost-effectiveness of nonsurgical versus surgical treatment for carpal tunnel syndrome. *J Hand Surg. Am.* 2009;34(7):1193-1200.
- 40- Jarvik JG, Comstock BA, Kliot M, Turner JA, Chan L, Heagerty PJ, et al. Surgery versus non-surgical therapy for carpal tunnel syndrome: a randomised parallel-group trial. *Lancet.* 2009;374(96):1074-1081.
- 41- Nathan PA, Meadows KD, Keniston RC. Rehabilitation of carpal tunnel surgery patients using a short surgical incision and an early program of physical therapy. *J Hand Surg.* 1993;18(A):1044-1050.
- 42- Donatelli R, Wooden M (eds). *Orthopaedic Physical Therapy.* Ed. Elsevier. 3th ed. Philadelphia. 2009.
- 43- Chow JC, Hantes ME. Endoscopic carpal tunnel release: thirteen years experience with the Chow technique. *J. Hand Surg.* 2002;27A:1011-1018.
- 44- Zaidenberg CR. Síndrome del túnel carpiano: liberación endoscópica versus abordaje mínimo. *Rev. Asoc. Argent. Ortop. Traumatol.* 1995;60(2):160-164.
- 45- Okutsu I, Ninomiya S, Takatori Y, Ugawa Y. Endoscopic management of carpal tunnel syndrome. *Arthroscopy.*1989;5:11-18.
- 46- Agee JM, McCarroll HR Jr, Tortosa RD, Berry DA, Szabo RM, Peimer CA. Endoscopic release of the carpal tunnel: a randomized prospective multicenter study. *J. Hand Surg.*1992;17A:987-995.
- 47- Tenh KK, Nig ES, Choon DSK. Mini open carpal tunnel release using knifelight: Evaluation of the Safety and Effectiveness of Using a Single Wrist Incision. *J. Hand Surg.* 2009; 34(4): 506-510.
- 48- Cosentino RV. Túnel carpiano. Cirugía a cielo abierto. *Rev. Asoc. Argent. Ortop. Traumatol.*1995;60(2):164-167.
- 49- Sudqi AH, Falah ZH. Carpal tunnel release via mini-open wrist crease incision: procedure and results of four years clinical experience. *Pak. J. Med. Scienc.* 2006;22(4):367-372.
- 50- Martínez MF, Lisón AA, Cano GR. Tratamiento del síndrome del túnel carpiano. En: *Neuropatías compresivas y de atrapamiento.* Ed. Mom. Med. Iberoam.Madrid. 2007;63-73.
- 51- Learmonth JR. The principle of decompression in the treatment of certain diseases of peripheral nerves. *Surg Clin North Am.* 1933;13:905-13.

52- Wilson KM. Double incision open technique for carpal tunnel release: an alternative to open release. *J. Hand Surg.* 1994;19A:907-912.

53- Bromley GS. Minimal-incision open carpal tunnel decompression. *J. Hand Surg. (Am).* 1994;19(1):119-120.

54- Varitimidis SE, Herndon JH, Sotereanos DG. Failed endoscopic carpal tunnel release. Operative findings and of open revision surgery. *J. Hand Surg. Br.* 1999;24(4):465-471.

55- Palmer AK, Toivonen DA. Complications of endoscopic and open carpal tunnel release. *J. Hand Surg.* 1999;24A:561-565.

56- Cellocco P, Rossi C, Bizzarri F, Patrizio L, Costanzo G. Mini-Open procedure versus limited open technique for carpal tunnel release: a 30- month follow-up study. *J. Hand Surg.* 2005;30A(3):493-499.

57- Klein RD, Kotsis SV, Chung KC. Open carpal tunnel release

using a 1-centimeter incision: technique and outcomes for 104 patients. *Plast. Reconstr. Surg.* 2003;111:1616-1622.

58- Lee WP, Strickland J. Safe carpal tunnel release via a limited palmar incision. *Plast. Reconstr. Surg.* 1998;101(2):418-424.

59- Poitevin L. Síndrome del túnel carpiano. Técnica personal con abordaje mínimo no artroscópico. *Rev. Asoc. Argent. Ortop. Traumatol.* 1993; 58(2):247-249.

60- Serra JM, Benito JR, Monner J. Carpal tunnel release with short incision. *Plast. Reconstr. Surg.* 1997;99(1):129-135.

61- Chrysopoulo MT, Greenberg JA, Kleinman WB. The hypothenar fat pad transposition flap: a modified surgical technique. *Tech. Hand Up Extrem. Surg.* 2006;10(3):150-156.

62- Dias JJ. Carpal tunnel decompression. Is lengthening of the flexor retinaculum better than simple division?. *J. Hand Surg.(Br).* 2004;29(3):271-276.

