

## Reconstrucción de la articulación temporomandibular con prótesis personalizadas

M. A. Morey<sup>1</sup>, F. Franco<sup>2</sup>, J. I. Iriarte<sup>1</sup>, J. Caubet<sup>3</sup>, J. Sánchez<sup>3</sup>, I. Caballer<sup>3</sup>

1- Hospital Universitario Son Dureta. Palma de Mallorca

2- Baylor University Hospital. Dallas (Texas)

3- GBCOM. Clínica Juaneda. Palma de Mallorca

### Resumen

La reconstrucción de la articulación temporomandibular (ATM) tras la resección de una anquilosis postraumática es un reto para el cirujano maxilofacial. Entre estas opciones reconstructivas se hallan las osteotomías deslizantes, los injertos autólogos y las prótesis (de stock o personalizadas). El objetivo de este trabajo es mostrar las ventajas de la reconstrucción de las ATM con prótesis personalizadas utilizando tecnología CAD/CAM, en el tratamiento de pacientes con deformidades anatómicas complejas.

Presentamos 4 pacientes varones con una media de 54 años de edad (rango 48-70 años). Todos presentaban antecedente de traumatismo facial con afectación de las ATM, que cursaba con limitación de la apertura oral (media 12.25 mm, rango 9mm-17 mm) y restricción dietética (media 6.75 puntos, rango 5.5-8 puntos) según escala analógica visual (EAV) siendo 0= función normal y 10= no función. El número de cirugías previas en todos los pacientes fue 2.75 de media (rango 1-4 cirugías)

Se practicó una tomografía computerizada (TC) craneofacial a todos los pacientes, que sirvió de base para fabricar un modelo esterolitográfico a escala 1:1, sobre el cual se planeó la cirugía a realizar y las futuras prótesis articulares a medida o personalizadas, que posteriormente fueron fabricadas. Los resultados postquirúrgicos mostraron una mejoría de la apertura oral (media 31.5 mm, rango 29-34 mm) y de la función masticatoria (media 0.75 puntos en EAV, rango 0-1.5 puntos). No hubo complicaciones permanentes, y no se observó rechazo ni rotura al material implantado, así como tampoco infección, tras un seguimiento de 26.7 meses (rango 8- 46 meses).

En conclusión, la reconstrucción de la ATM con prótesis a medida es una alternativa válida o, en ocasiones, la única para reconstruir pacientes con deformidades craneofaciales severas tras traumatismos.

*Palabras clave:* Prótesis articular; articulación temporomandibular; titanio, artroplastia; sustitución, cóndilo mandibular; masticación, articular; resultado de tratamiento; anquilosis, traumatismo facial; prótesis articular total a medida; ATM; reconstrucción de ATM.

### Abstract

Temporomandibular joint (TMJ) reconstruction after postraumatic ankylosis resection is a challenge for maxillofacial surgeons. Sliding osteotomies, autogenous grafts and prostheses (stock or custom-made prostheses) are described among these reconstructive options. The purpose of this study is to evaluate the advantages of TMJ reconstruction by means of custom-made prostheses, performing CAD/CAM technology, in the treatment of severe craniofacial deformities.

The sample included 4 males (average age at surgery 54 years, range 48-70 years). All of them had suffered severe facial trauma involving the TMJ complex, resulting in a limited mouth opening (average mouth opening 12.25 mm, range 9mm-17 mm) and masticatory restrictions (average masticatory restriction 6.75 points, range 5.5-8 points), measured by means of a visual analogic scale (VAS), VAS=0 no function and VAS=10 normal function. The average number of previous surgical procedures that suffered the patients was 2.75 (range 1-4 procedures).

As part of the presurgical workup, a craniofacial computed tomography (CT) was obtained at all the patients and a CAD/CAM model of the craniofacial skeleton was created (1:1 scale). The planned surgical procedures and the prostheses samples were executed on the model and after the definitive prosthetic devices were manufactured. The postsurgical results showed an improvement in mouth opening (average postsurgical mouth opening 31.5 mm, range 29-34 mm) and masticatory function (average postsurgical masticatory function, 0.75 points, range 0-1.5 points). No permanent complications were found, and no failure neither infection of the alloplastic fitted components was observed, after a 26.7 months follow-up (range 8-46 months).

In conclusion, TMJ reconstruction by means of custom made prostheses is a valid choice (or sometimes the only one) to treat patients with severe deformities after craniofacial trauma.

*Key words:* Joint Prosthesis; temporomandibular Joint; Titanium; arthroplasty; replacement; mandibular condyle; mastication; articular; treatment outcome; ankylosis; facial trauma; custom-made total joint prosthesis; TMJ; TMJ reconstruction.

## Introducción

La patología traumática de la cara, de cuyo diagnóstico y tratamiento se ocupa la Cirugía Oral y Maxilofacial, supone una de las causas más frecuentes de ingresos en el área de urgencias de esta especialidad.

Las causas más frecuentes de traumatismos faciales en países desarrollados son los accidentes de tráfico, las agresiones y aquellos derivados de actividades deportivas o de riesgo. Clásicamente, el tratamiento quirúrgico de las fracturas faciales consistía en la reducción de los focos de fractura mediante alambres y sistemas ortopédicos. Sin embargo, este tratamiento ha evolucionado en los últimos años gracias al desarrollo de sistemas de osteosíntesis (placas de titanio y tornillos) que permiten la reducción y estabilización de los focos de fractura de manera más precisa, consiguiendo mejores resultados y la incorporación más rápida del paciente a su vida social y laboral.

Sin embargo, la gravedad de algunos traumatismos, con pérdida de masa ósea o excesiva conminución de los fragmentos óseos, tiene como resultado secuelas importantes con alteraciones estéticas y funcionales del paciente, cuyo tratamiento posterior comporta un reto para el cirujano.

Una de estas secuelas es la anquilosis de la articulación temporomandibular (ATM), que consiste en una fusión ósea del cóndilo mandibular y su cavidad glenoidea y, como consecuencia, el movimiento de apertura oral se ve seriamente comprometido. Asimismo, la mandíbula se retruye (retrognatia), con graves consecuencias sobre la vía aérea, pudiendo desarrollar un síndrome de apnea del sueño.

Hasta hace unos 15 años, el tratamiento de esta secuela postraumática se realizaba mediante osteotomías de resección de la anquilosis e injertos de tejido autólogo (por ejemplo, el injerto condrocósteo, esternoclavicular, de fascia temporoparietal, de cartílago auricular, dermis u osteotomías deslizantes de la rama mandibular) que buscan recrear la anatomía facial y la función masticatoria previa al traumatis-

mo, con las limitaciones que este tipo de técnicas descritas suponen.

Por ello, en los últimos años se han ido desarrollando componentes aloplásticos (prótesis) que sustituyen la estructura articular perdida o alterada. Y en este avance, asistidos por las modernas tecnologías de planificación virtual con ordenador, las prótesis de ATM se pueden realizar de modo personalizado o a medida (custom-made) para cada paciente, lo que se traduce en una sustitución exacta de la ATM alterada. Las prótesis articulares a medida presentadas en este trabajo han sido manufacturadas por TMJ Concepts, Inc., Ventura, CA, USA y por Biomet- Microfixation, Inc. Jacksonville, FL. USA. Son los denominados implantes CAD/CAM (Computer assisted design/ computer assisted manufactured).

## Pacientes

**Paciente 1:** varón de 48 años de edad, sin antecedentes patológicos de interés, que sufrió caída de gran altura desde un ultraligero, con resultado de fracturas múltiples y traumatismo craneoencefálico grave (fractura maxilar superior tipo Lefort I, II y sagital, fractura dentoalveolar, fractura de órbita derecha y fractura mandibular con avulsión de proceso cóndilo-fosa glenoidea izquierda, fractura de cóndilo derecho y fractura sinfisaria conminuta), por lo que se intervino quirúrgicamente. Se realizó bloqueo intermaxilar con férulas de Erlich, reducción y osteosíntesis con miniplacas de las fracturas del tercio medio facial y mandíbula (fig 1).

El paciente presenta como secuelas una limitación de la apertura oral de 10mm como consecuencia de una anquilosis temporomandibular bilateral, una retrusión del maxilar superior y mandibular, maloclusión dental y comunicación orosinusal a nivel de paladar duro.

**Paciente 2:** Varón de 55 años de edad con antecedente de fractura triple mandibular (bicondílea y sinfisaria) y del proceso cigomático-malar izquierdo por explosión de neumático de maquinaria pesada de 8

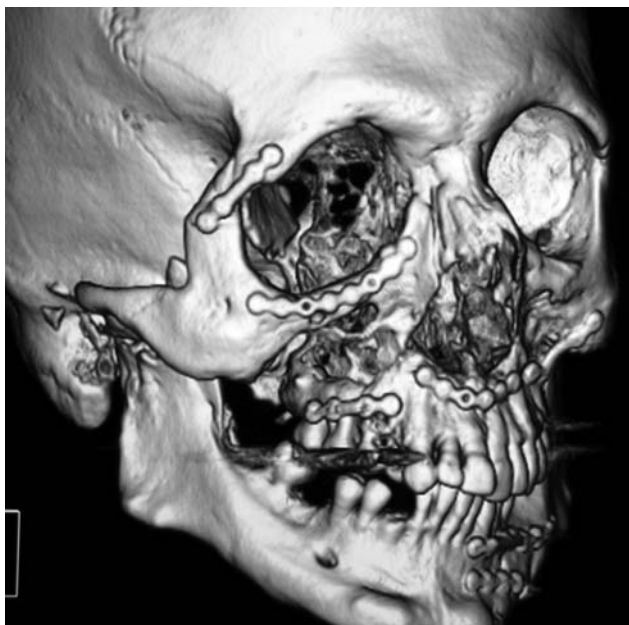

Fig. 1. TC craneofacial con reconstrucción 3D que muestra la reducción y osteosíntesis de las fracturas panfaciales, con maloclusión dental y anquilosis temporomandibular

años de evolución. Fue intervenido quirúrgicamente realizándose bloqueo intermaxilar, reducción y osteosíntesis con miniplacas de las fracturas cigomáticas y sinfisaria mandibular. El paciente desarrolló una anquilosis mandibular con grave limitación de la apertura oral (9 mm), por lo que fue intervenido en 2 ocasiones, sin resultado. El paciente 2 años después acude por una limitación progresiva de la apertura oral, objetivándose a la exploración radiológica una reanquilosis temporomandibular bilateral, por lo que se decide intervenir resecando el bloque anquilótico y colocar dos prótesis de stock (preformadas) tipo Biomet-Lorenz de 2 componentes (fosa y cóndilo) en ambas articulaciones. Sin embargo, dada la alteración anatómica padecida por la fractura y la cirugía previa, la relación cóndilo-fosa con las prótesis de stock no fue favorable, lográndose sólo una apertura oral de 19 mm.

**Paciente 3:** varón de 64 años, con antecedente de

Pacientes	Dolor (EAV)	Función masticatoria (EAV)	Apertura interincisal (mm)
Paciente 1	2	8	10
Paciente 2	1.5	7.5	9
Paciente 3	0	6	13
Paciente 4	6.5	5.5	17

Tabla 1: Variables preoperatorias

accidente de tráfico de 20 años de evolución. Presenta una historia clínica de 4 intervenciones previas en el complejo de la articulación temporomandibular realizadas en otro país, la última de las cuales consistió en la colocación de un injerto microvascularizado de peroné en la ATM derecha. Actualmente presenta una apertura oral de 13 mm, retrognatia de 20 mm y un síndrome de apnea del sueño con un índice de apnea-hipopnea (IAH) de 45.

**Paciente 4:** Varón de 70 años con fractura de cóndilo izquierdo con luxación medial de éste, tratada con abordaje abierto, reducción y osteosíntesis con miniplaca de titanio en 2 ocasiones. Como consecuencia desarrolla una reabsorción condilar y fracaso de la osteosíntesis con pérdida de anclaje de los tornillos, cursando con dolor y una limitación de la apertura de 17 mm.

En los cuatro pacientes se recogieron los datos de dolor (medido con una escala analógica visual EAV 0=no dolor y 10=el máximo dolor imaginable), función masticatoria en términos de restricciones dietéticas, medido por EAV (0= función normal, 10= no función) y máxima apertura oral interincisal en mm. (tabla 1)

El seguimiento de estos pacientes ha sido de 26.7 meses (rango 8 meses- 46 meses)

### Método

Los principios de diseño y materiales para la fabricación de las prótesis a medida son aquellos derivados de la cirugía ortopédica, cuyo éxito ha sido ampliamente probado. Tras la realización de una TC craneal según un protocolo establecido, los datos de éste son procesados a través de un sistema tecnológico de prototipado rápido para fabricar un modelo del cráneo en plástico o resina, que reproducirá con exactitud la anatomía del paciente. Para la realización de la TC, el paciente debe permanecer en decúbito supino en su máxima intercuspidad dental o, si esta no posible, estabilizar su oclusión dental con una férula. Los cortes radiográficos se realizarán desde 5 mm sobre el techo de la fosa glenoidea hasta el punto inferior del mentón. Estos cortes deberán tener un espesor de 1 a 1.25 mm y se obtendrán imágenes axiales y coronales, que se almacenarán en formato DICOM (Digital Imaging and Communication in Medicine). Con los datos obtenidos de la TC, se procesan con un sistema de software que permite visua-

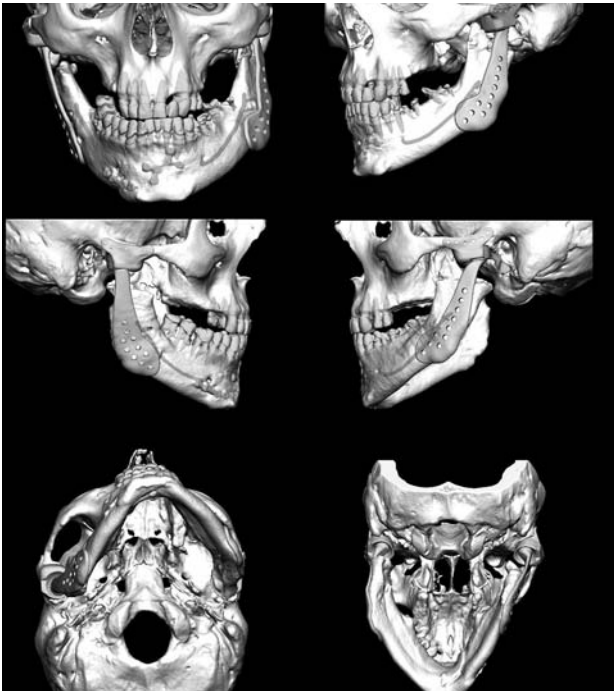


Fig. 2. Imágenes virtuales de diseño por computadora de las prótesis, previo a la realización del modelo en resina

lizar en tres dimensiones la anatomía ósea del paciente y se diseñan virtualmente las prótesis a medida (fig.2). Seguidamente, se fabricará un modelo tridimensional del paciente (fig. 3) que será de gran ayuda diagnóstica, pues en él se podrá planificar el área de hueso anquilótico a resecar, esto es, las osteotomías necesarias para liberar la articulación, además se podrá recontornear la fosa y la rama y seleccionar una posición de la mandíbula más estética y funcional. A continuación, se realizará un wax-up o simulación con un modelo de la forma que deseamos que tengan las futuras prótesis. Una vez planificado el caso, se solicita la manufactura de los componentes protésicos totalmente customizados sobre el modelo (fig 4).

Es importante señalar que las osteotomías y remodelamientos óseos realizados en el modelo deberán ser reproducidos en el paciente con total exactitud en el momento de la cirugía para la inserción de las prótesis.

## Resultados

Las prótesis de ATM constan de 2 componentes: un componente mandibular (rama y cóndilo) y un componente fosa. El componente mandibular está fabricado con una aleación de cromo-cobalto- molibdeno en la rama (proporción 28%, 64% y 6% respectiva-

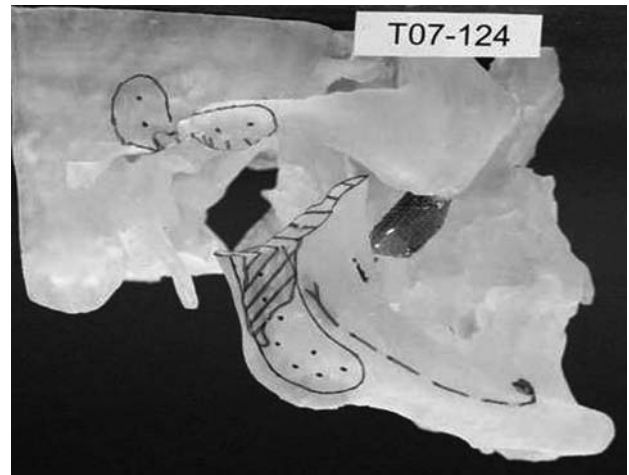


Fig. 3. Modelo tridimensional esterolitográfico con la planificación de las resecciones, diseño de prótesis y marcaje del nervio dentario

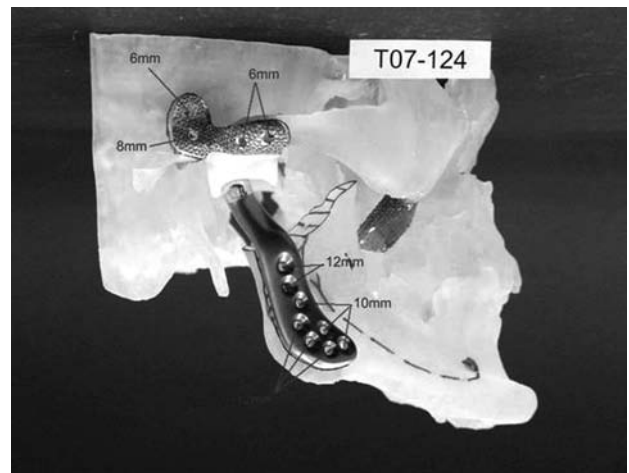


Fig. 4. Prótesis definitivas: obsérvese que se nos proporciona información de longitud de los tornillos de fijación

mente) y de titanio en la cabeza condilar. El componente fosa está hecho con un polietileno de muy alto peso molecular (UHMWPE) en la superficie de contacto articular con la cabeza del cóndilo, y con una malla de titanio para las superficies en contacto con el hueso de la base del cráneo y arco cigomático, para permitir su integración al hueso. Las superficies articulares funcionales UHMWPE y metal son el “Gold Standard” en cirugía articular ortopédica en términos de estabilidad y resistencia.

En líneas generales, la intervención consiste en exponer la articulación temporomandibular anquilosada mediante un abordaje preauricular o endaural combinado con un abordaje retromandibular o sub-

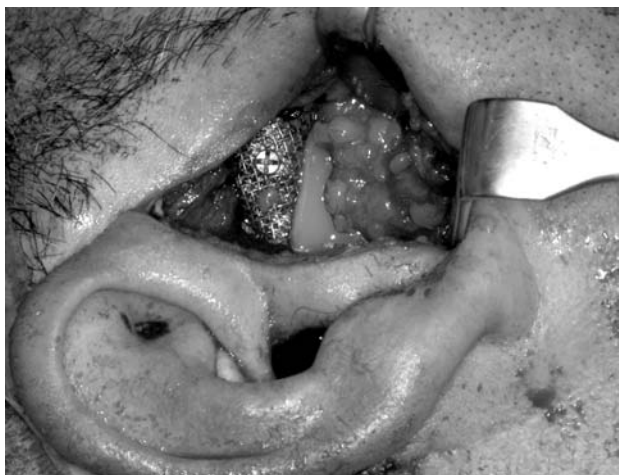

Fig. 5. Abordaje preauricular. La fosa ha sido fijada y se ha interpuesto grasa abdominal para el mejor funcionamiento de la prótesis y evitar formación de hueso heterotópico

mandibular para exponer la rama mandibular. Una vez expuesta el área de anquilosis, se practican las osteotomías y el recontorneado de superficies exactamente igual a las planificadas en el modelo esterolitográfico, para lo cual nos guiaremos con las medidas y fragmentos óseos resecados en el modelo. La reproducción fidedigna en el paciente de lo que se ha planificado en el modelo permitirá una inserción de los implantes protésicos personalizados con una total exactitud. Una vez resecado el bloque anquilótico, se efectúa una desinserción de la cincha masetero-pterigoidea y se practica una tracción caudal para terminar de liberar el movimiento mandibular y favorecer la apertura oral. Seguidamente se realiza un bloqueo intermaxilar con férulas de Erlich, pues la oclusión dental del paciente nos dará la relación entre la mandíbula y el maxilar de una manera exacta. De este modo, podemos proceder a la fijación de las prótesis, utilizando tornillos de titanio de 2mm a 2.4 mm de diámetro. La colocación de las prótesis se lleva a cabo sin dificultad, puesto que coinciden exactamente con la anatomía planificada. (Fig. 5)

Seguidamente, una vez reconstruida la mandíbula con el material aloplástico, es posible modificar la posición del maxilar si este estuviera en una posición alterada por el traumatismo previo. Para ello, deberemos realizar unos modelos dentales del paciente, montarlos en un articulador y realizar una cirugía de modelos como en los casos de cirugía ortognática. (Fig. 6)

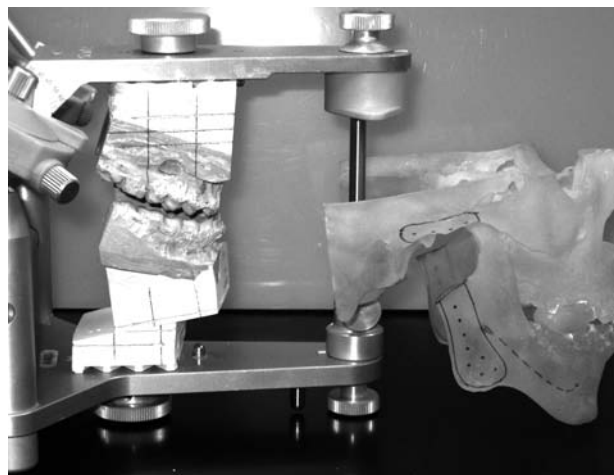


Fig. 6. Montaje en articulador, que permitirá reproducir los movimientos de la mandíbula y el maxilar como se ha planificado. Se utilizan los splint o guías quirúrgicas fabricados sobre los modelos dentales, los cuales dan la referencia exacta de las medidas planificadas

Posoperatoriamente, el paciente puede prescindir del bloqueo intermaxilar y comenzar una rehabilitación temprana que consistirá en una movilización articular precoz por parte del fisioterapeuta realizando una distracción longitudinal pasiva del cóndilo mandibular, una flexibilización y elongación de la musculatura elevadora mandibular, musculatura supra/infracoricea así como musculatura de cuello y cintura escapular.

En cuanto a los resultados clínicos (tabla 2), todos los pacientes mejoraron en la máxima apertura oral, pasando de una media preoperatoria de 12.25 mm (rango 9mm-17mm) a una apertura media postoperatoria tras 1 mes de fisioterapia de 31.5 mm (rango 29-34 mm). (Fig 7)

La función masticatoria, valorada como restricción dietética (capacidad de ingerir alimentos sólidos, semisólidos, túrmix, líquidos), pasó de una media preoperatoria de 6.75 puntos en la EAV (rango de 5.5 a 8) a una media postoperatoria de 0.75 puntos (rango

Pacientes	Dolor (EAV)	Función masticatoria (EAV)	Apertura interincisal (mm)
Paciente 1	0.5	1	32
Paciente 2	0	1.5	29
Paciente 3	0	0.5	31
Paciente 4	1	0	34

Tabla 2: Variables postoperatorias

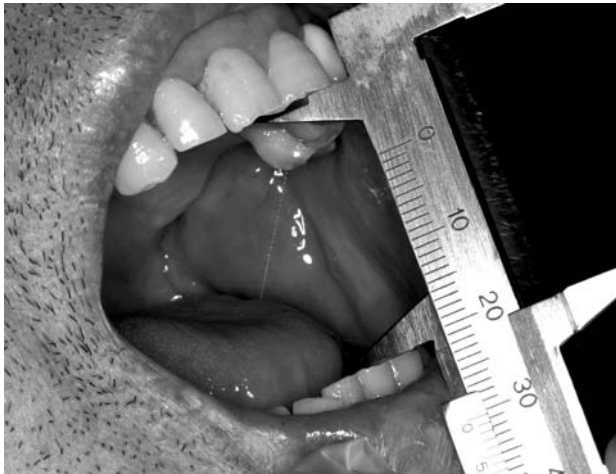


Fig.7: Apertura oral de 31 mm a los 30 días de la intervención

0- 1.5), indicando mejoría en todos los pacientes (EAV=0 función normal, EAV= 10 no función). En cuanto a la variable dolor, todos los pacientes experimentaron mejoría, si bien este síntoma no suele ser muy intenso en la anquilosis, como se observa en la tabla 1, por lo que los valores pretratamiento en nuestros pacientes de anquilosis no son altos (pacientes 1, 2 y 3), siendo mayor el valor en el paciente 4 (fracaso de osteosíntesis en el cóndilo). Las complicaciones se presentan en la tabla 3, siendo las más frecuentes la paresia temporal de alguna rama del nervio facial, resuelta espontáneamente. La hemorragia intraoperatoria de la arteria maxilar interna fue la más grave y la maloclusión dental en el paciente 4 obligó a su posterior revisión quirúrgica. No se presentaron infecciones, roturas o alergias a componentes.

COMPLICACIONES	N
Hemorragia	1
Paresia nervio frontal	2
Paresia nervio bucal	1
Paresia nervio marginal	2
Parálisis permanente	0
Maloclusión dental	1
Fractura de material	0
Intolerancia a material	0
Infecciones	0
Alteraciones trigeminales	1

Tabla 3: Complicaciones

## Discusión

La anquilosis de la ATM es una secuela grave de las fracturas del cóndilo mandibular. Se inicia como una anquilosis fibrosa entre la cabeza del cóndilo y la fosa articular y puede ir evolucionando hasta la for-

mación de hueso heterotópico que fusiona por completo el complejo articular. Entre los factores predisponentes caben destacar la conminución de los fragmentos condíleos (a mayor conminución y hemorragia existe más riesgo de anquilosis) y la falta de movilización articular precoz con fisioterapia activa y pasiva.

Clínicamente esta patología suele cursar sin dolor, pero la disminución de la apertura oral (generalmente inferior a 10 mm) supone una limitación funcional que comporta restricciones en la alimentación y en la higiene bucodental, limitando los procedimientos odontológicos que se pueden realizar. Además, pueden verse afectadas la función deglutoria y fonatoria. La posición de la mandíbula retrocede, creando una retrognatia, con repercusión sobre la vía aérea superior que puede comportar un síndrome de apnea del sueño en algunos pacientes. En sujetos en edad de crecimiento, esta patología puede desencadenar una asimetría mandibular y del tercio medio facial.<sup>1</sup>

En nuestros pacientes con anquilosis hemos constatado que el dolor no es un síntoma importante en cuanto a intensidad, pero sin embargo, la valoración subjetiva que hacen de la pérdida de función masticatoria en cuanto a restricciones dietéticas tiene una puntuación elevada, indicando su importancia.<sup>2</sup>

Clásicamente, el tratamiento de esta patología consiste en abordar la ATM a través de una vía preauricular o endaural y exponer el bloque de anquilosis. Seguidamente, se realizan unas osteotomías en la rama mandibular y en la base craneal con el objetivo de reseca el hueso heterotópico y liberar la mandíbula.

Sin embargo, el reemplazo de la articulación reseca se ha venido realizando con diferentes técnicas con resultados diversos, lo que ha generado una falta de consenso sobre cual es la mejor opción reconstructiva. Entre los planteamientos terapéuticos que se han propuesto para los defectos tisulares de estructuras anatómicas de esta articulación se sitúan la abstención reconstructiva, los injertos autólogos y las prótesis articulares. En la actualidad, resulta difícil justificar un planteamiento de no reconstruir una ATM. Ello determinaría secuelas estéticas relevantes en los pacientes y un compromiso funcional evidente en la excursión mandibular, con menoscabo de las funciones básicas como pueden ser la masticación o incluso la deglución.

En este sentido, los injertos autólogos (esternocla-  
viculares, metatarsianos, peroné, cresta íliaca, tibia y,  
el más conocido costochondral) han sido ampliamente  
utilizados, pues proveen un componente óseo y carti-  
laginoso que recrean la anatomía y función articular.

Sin embargo, no están exentos de complicaciones,  
tales como el daño potencial en la zona donante, la  
poca predictibilidad de su crecimiento (hipo o hiper-  
crecimiento) y de su estabilidad a medio y largo  
plazo (por el riesgo de reabsorción). Además, preci-  
san que el paciente esté sometido a un bloqueo inter-  
maxilar durante la fase de consolidación del injerto,  
lo que impide una fisioterapia precoz y, por tanto,  
puede predisponer a la reanquilosis. Teniendo en  
cuenta que esta patología es una formación de hueso  
heterotópico, al incorporar un injerto de hueso en la  
reconstrucción de la ATM se incrementa el riesgo de  
recidiva <sup>3</sup>.

Para intentar obviar estos problemas, en los últimos  
20 años se han desarrollado componentes aloplásti-  
cos que sustituyen la articulación mandibular. Los  
sistemas de prótesis existentes en el mercado pueden  
ser de stock o customizados. Las primeras tienen un  
diseño establecido que obliga a adaptar las superfi-  
cies óseas a la prótesis. Por otro lado, las prótesis cus-  
tom, como su propio nombre indica, están fabricadas  
a medida para cada paciente, adaptándose perfecta-  
mente a la anatomía que debe ser reconstruida <sup>4</sup>. Esto  
es muy importante, pues se trata en muchas ocasiones  
de pacientes multioperados con resultado de altera-  
ciones anatómicas severas, siendo prácticamente  
imposible recrear su anatomía previa al traumatismo  
con injertos autólogos, o incluso con prótesis prefor-  
madas. Además, los injertos autólogos necesitan un  
tejido receptor rico en vascularización para su nutri-  
ción. Los capilares pueden penetrar un máximo de  
180 a 200 micras de tejido; en estas articulaciones  
con cirugías previas el tejido cicatricial es de aproxi-  
madamente 400 micras, lo que puede impedir la via-  
bilidad del injerto. En los pacientes que presentamos,  
se pone de manifiesto el nada despreciable número  
de cirugías previas en tres de ellos.

La posibilidad que ofrecen las prótesis a medida de  
recrear con exactitud la anatomía y estructuras nor-  
males del paciente redundará en una mejor adaptación  
al tejido receptor que los injertos autólogos, con una  
mayor estabilización de las superficies de contacto.  
De ahí que se pueda iniciar una fisioterapia postope-  
ratoria inmediata, trabajando no sólo sobre la movili-  
dad articular, sino también sobre unos grupos muscu-

lares fibróticos por el largo tiempo de inactividad.  
Esta misma exactitud de las prótesis a medida sobre  
el hueso receptor remanente se traduce en una mayor  
estabilidad a largo plazo, con menos fracasos de rotu-  
ra del material por desgaste, siguiendo el principio de  
a mayor adaptación, mayor durabilidad del implante  
sometido a función. <sup>2,5</sup> Además, las prótesis ofrecen  
mayor estabilidad oclusal, demostrado por los estu-  
dios de Wolford, <sup>6,7</sup> mediante mediciones cefalomé-  
tricas pre y postquirúrgicas de los pacientes, no  
observándose cambios significativos en la relación  
maxilomandibular. En este sentido, muchos pacientes  
con alteraciones postraumáticas de la ATM desarrol-  
lan una retrognatia con alteraciones de la oclusión  
dental, para cuya corrección será necesario un avan-  
ce mandibular para mejorar su función y su estética.  
Este movimiento mandibular va a generar un espacio  
entre la fosa y el cóndilo, en ocasiones de 15 ó 20  
mm. En estas circunstancias, la prótesis a medida  
puede proporcionar una adaptación muy precisa a las  
estructuras anatómicas de cada paciente, a la vez que  
estable en el tiempo.

Entre las desventajas de la utilización de prótesis en  
la reconstrucción de la ATM se han mencionado el  
coste de los implantes. Pero si tenemos en cuenta el  
tiempo quirúrgico ahorrado, el gasto de personal adi-  
cional que comporta trabajar a dos equipos para obte-  
ner el injerto y el potencial índice de morbilidad aso-  
ciada con aumento de hospitalización, el impacto de  
coste total es incluso menor que si se opta por un  
injerto autólogo.

Otro aspecto cuestionado es la durabilidad de las  
prótesis de ATM, en términos de desgaste y roturas.  
Se han realizados estudios de carga oclusal en mode-  
los experimentales, teniendo como referencia fuerzas  
musculares de masticación en condiciones no patoló-  
gicas, pero no se pueden extrapolar los resultados en  
pacientes con condiciones musculares comprometidas,  
por lo que los índices de fallos son bajos. Mercuri  
presentó resultados de exámenes microscópicos de  
tejido blando extirpado de prótesis en funcio-  
namiento durante 2 y 3 años, y no halló evidencia  
de reacción a cuerpo extraño, inflamación o reacción  
de células gigantes, como sí ocurre en los implantes  
de Proplast- Teflón y Sylastic que se usaron en años  
anteriores. <sup>8</sup>

Evidentemente existen contraindicaciones para la  
utilización de prótesis, como la infección activa en el  
sitio de implantación, alergia a alguno de sus mate-  
riales, enfermedades sistémicas no controladas

(como Diabetes Mellitus), alteraciones mentales del paciente que impidan la comprensión de las limitaciones de estos procedimientos, falsas expectativas o parafunciones que pongan en peligro la durabilidad de los componentes aloplásticos y, por supuesto, individuos en crecimiento. Si bien es cierto que las ventajas de las prótesis a medida son múltiples sobre las de stock en cuanto a precisión, rapidez en la cirugía y posibilidad de asociar movimientos del maxilar (combinación con cirugía ortognática), presentan la desventaja del tiempo de su procesamiento, esto es, desde la realización del TAC hasta su fabricación definitiva transcurren 2 meses. Sin embargo, se está trabajando en un diseño virtual de las prótesis y de las férulas dentales de posicionamiento de la mandíbula tras un escaneado de los modelos dentales del paciente, lo que permitiría prescindir del modelo estereolitográfico y del wax- up de las prótesis, todo ello tras una toma de decisiones entre los cirujanos y los ingenieros mediante un sistema de videollamada a través del ordenador, estudiando y modificando la planificación virtual del caso conjuntamente, aunque los profesionales se encuentren físicamente a distancia.

En conclusión, la utilización de material aloplástico en la reconstrucción de la articulación temporomandibular tiene su papel, sobre todo cuando se trata de articulaciones con un número considerable de cirugías previas que hacen fracasar los injertos autólogos. Con la ayuda de la planificación informática, estas prótesis se pueden realizar a medida para cada defecto anatómico, consiguiendo una gran precisión en el área a reconstruir. Como consecuencia, la cirugía se simplificará, será posible asumir casos anatómicamente más complejos con mejores resultados y, además, la mayor adaptación entre la prótesis y el hueso receptor redundará en un menor índice de fracaso del material.<sup>9</sup>

## Bibliografía

1. Mercuri LG, Edibam NR, Giobbie-Hurder A. Fourteen- year follow –up of a patient fitted total temporomandibular joint reconstruction system. *J Oral Maxillofac Surg.* 65: 1140-1148, 2007
2. Mercuri LG. Subjective and objective outcomes in patients reconstructed with custom fitted alloplastic temporomandibular joint prosthesis. *J Oral Maxillofac Surg.* 57: 1427-1430, 1999
3. Mercuri LG. Alloplastic vs autogenous temporomandibular joint reconstruction. *Oral Maxillofac Surg Clin North Am.* 18:

399-411, 2006

4. Mercuri LG. The use of alloplastic prostheses for temporomandibular joint reconstruction. *J Oral Maxillofac Surg.* 58: 70-75, 2000
5. Mercuri LG, Wolford L, Sanders B, et al. Long term follow up of the CAD/CAM patient fitted total temporomandibular joint reconstruction system. *J Oral Maxillofac Surg* 60: 1140-114, 2002
6. Wolford L, Pitta O, Reiche- Fischel P, et al. TMJ Concepts/ Techmedica custom-made TMJ total joint prosthesis: 5 year follow-up study. *Int J Oral Maxillofac Surg* 32: 268-274, 2003
7. Wolford LM, Cottrell DA, Henry CH. Temporomandibular joint reconstruction of the complex patient with Techmedica custom made total joint prosthesis. *J Oral Maxillofac Surg.* 52: 2, 1993
8. Henry CH, Wolford LM. Treatment outcomes for temporomandibular joint reconstruction after Proplast- Teflon implant failure. *J Oral Maxillofac Surg.* 51: 352-358, 1993
9. Guarda L, Manfredini G, Ferronato G. Temporomandibular joint total replacement prosthesis: current knowledge and considerations for the future. *Int J Oral Maxillofac Surg* 37: 103-110, 2008