

Úlcera corneal resistente al tratamiento

A. Cardona Monjo

Caso clínico

Mujer de 85 años, remitida al Servicio de Oftalmología, sección cornea, desde otro centro hospitalario, por úlcera corneal en ojo izquierdo de 10 meses de evolución que no responde al tratamiento médico.

Antecedentes:

La paciente fue intervenida de cataratas en su ojo izquierdo, en otro centro, en junio del año 2006, presentando una endoftalmitis a las 3 semanas de la intervención cuyos cultivos resultaron negativos. Refiere haber estado en tratamiento con múltiples fármacos que no recuerda, y que permanece en tratamiento con Oftacilox® (ciprofloxacino) 1 gota cada 4 horas, Tobradex® (tobramicina + dexametasona) 1 gota cada 4 horas y Diclofenaco® 1 gota cada 12 horas en su ojo izquierdo, desde hace meses, sin observar mejoría en su patología

Exploración

- Agudeza visual: ojo derecho 0.1 // ojo izquierdo No percepción luminosa.
- Biomicroscopía del segmento anterior:
 - Ojo derecho: catarata nuclear y subcapsular posterior
 - Ojo izquierdo: densos depósitos de material blanquecino sobre la superficie ocular interpalpebral (figura 1)

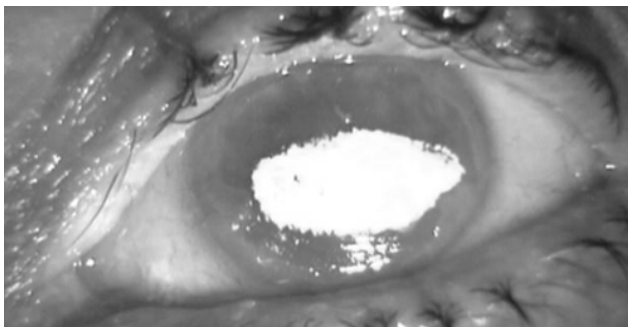


Fig 1.

Ante la sospecha de depósitos de quinolonas, se decide suspender el tratamiento con Oftacilox® (ciprofloxacino), manteniendo a la paciente con Tobradex® 1 gota cada 12 horas y añadiendo Viscofresh® 1% cada hora (carmelosa al 1%) para aumentar la lubricación de la lesión, así como promover la disolución de los depósitos

Evolución:

A los 15 días de realiza un nuevo examen de la paciente, la cual refiere una mejoría importante, habiendo desaparecido la sensación de cuerpo extraño y en la biomicroscopía del segmento anterior, observamos que los depósitos blanquecinos van desapareciendo. (figura 2) por lo que mantenemos el mismo tratamiento.

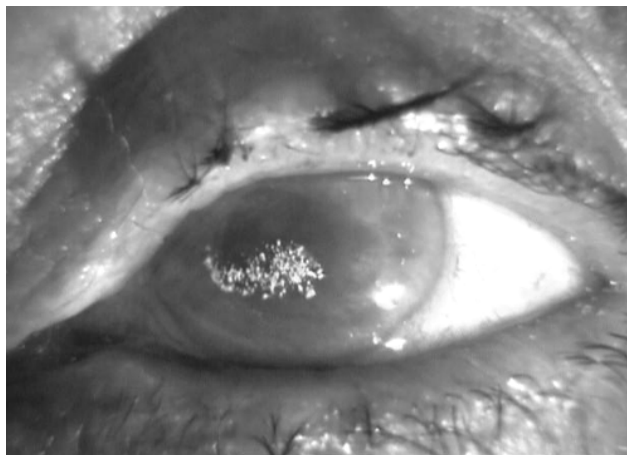


Fig 2.

La paciente acude a revisión dos meses después, la agudeza visual del ojo izquierdo había mejorado a percepción luminosa observándose una desaparición total de los depósitos y un aumento en la cicatrización de la úlcera, aunque el área central permanecía sin epitelizar (figura 3), por lo que se decidió iniciar tratamiento con suero autólogo para promover la epitelización

Dos semanas después de iniciar el tratamiento con suero autólogo, la paciente acude a revisión, refiere no tener dolor ni sensación de cuerpo extraño. A la exploración se observa un menor defecto epitelial y una cornea mas transparente (figura 4)

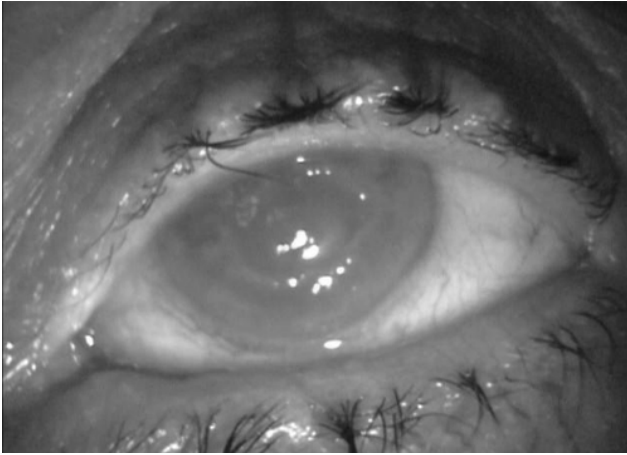


Fig 3.

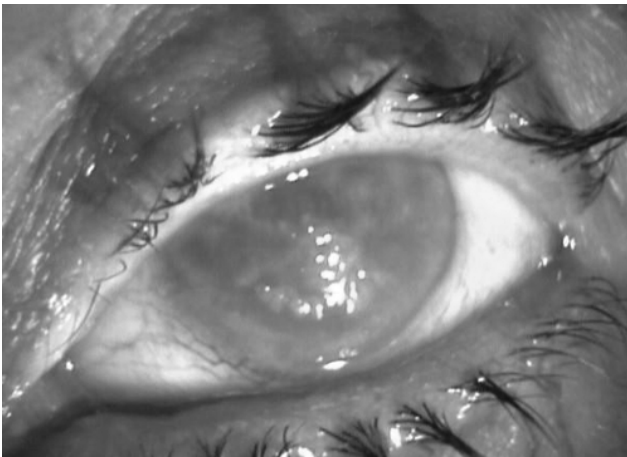


Fig 4.

Comentario

Las fluoroquinolonas son ampliamente utilizadas para el tratamiento de infecciones oculares bacterianas, ya que tienen actividad tanto para Gram positivos, como para Gram negativos. Son fármacos seguros, pero se han descrito depósitos blancos cristalinianos en pacientes con administración frecuente y prolongada¹

Inicialmente se describieron los depósitos corneales en aquellos casos tratados con ciprofloxacino², con el tiempo se ha visto que también el norfloxacino³ y el ofloxacino⁴, así como fluoroquinolonas de cuarta generación como el moxifloxacino o gatifloxacino,⁵ pueden producir estos depósitos.

Los factores específicos que contribuyen a la formación de los precipitados de quinolonas son desconocidos, pero parece ser que la solubilidad del pH es un dato importante, ya que las fluoroquinolonas tienen una solubilidad pH dependiente, siendo esta baja

en pH neutro⁴. Además de la fluoroquinolona, nuestra paciente estaba en tratamiento con otros fármacos tópicos que contienen cloruro de benzalconio como conservante, lo cual podría exacerbar el depósito del ciprofloxacino al alterar aun más el pH de la lágrima, además de provocar la rotura de las paredes celulares epiteliales por emulsificación de la membrana lipídica, lo que impide aun más la epitelización de los defectos corneales

Estos depósitos se pueden desarrollar en ausencia de un defecto epitelial, ulceración o inflamación. Se resuelven de forma lenta, al interrumpir el tratamiento, en la mayoría de los casos, si esto no ocurre los depósitos se deben desbridar

Los médicos debemos tener cuidado con la frecuente aplicación de fluoroquinolonas tópicas en pacientes con alteraciones corneales, sobre todo en aquellos con una disminución de la secreción lagrimal, ya que puede ser debido a la edad, ya que puede provocar el depósito de el fármaco sobre la cornea, evitando así su epitelización y recuperación visual.

Bibliografía

1. Castillo A, Benitez del Castillo JM, Toledano N, Diaz-Valle D, Sayagues O, Garcia-Sanchez J. Deposits of topical norfloxacin in the treatment of bacterial keratitis. *Cornea* 1997;16:420-23.
2. Eiferman RA, Snyder JP, Nordquist RE. Ciprofloxacin microprecipitates and macroprecipitates in the human corneal epithelium. *J Cataract Refract Surg* 2001;27:1701-2.
3. Konishi M, Yamada M, Mashima Y. Corneal ulcer associates with deposits of norfloxacin. *Am J Ophthalmol* 1998; 125:258-260.
4. Mitra A, Tsesmetzoglou E, McElvanney A. Corneal deposits and topical ofloxacin- the effect of polipharmacy in the management of microbial keratitis. *Eye* 2007; 21:410-12.
5. Waler K, Tyler M. Severe corneal toxicity after topical fluoroquinolone therapy. *Cornea* 2006;25:855-7