

Paciente con escoliosis, disnea aguda y derrame pleural derecho

M. Riera Sagrera, A. Rodríguez Salgado, *A. Pozo García, *A. Graner Eceizabarrena

Caso clínico

Se trataba de un paciente de 57 años con antecedentes de tabaquismo y de dorsolumbalgia crónica atribuida a una escoliosis que consultó por un aumento de su dolor habitual acompañado de disnea de reposo. A su llegada a urgencias destacaban signos de insuficiencia respiratoria grave por lo que se intubó, se conectó a ventilación mecánica e ingresó en la Unidad de Cuidados Intensivos. A la exploración física presentaba palidez cutánea y sequedad mucosa, una temperatura axilar de 35.6°C y la gasometría arterial con FiO₂ de 1 mostraba: pH 7.21, pO₂ 137 mmHg, pCO₂ 55 mmHg y HCO₃ 22 mmol/l. Su tensión arterial era 75/35 mmHg y la frecuencia cardíaca 116 lpm. En el electrocardiograma se apreciaba un ritmo sinusal a 90 lpm con PR normal, Q en III y aVF y segmento ST aplanado en I, aVL y V5-V6. Se inició tratamiento con noradrenalina por hipotensión arterial sistémica mantenida y oliguria con buena respuesta. La radiografía de tórax (Fig. 1) mostró una imagen compatible con un derrame pleural derecho y una marcada escoliosis dorsolumbar. La tomografía

axial computerizada torácica (Figs. 2 y 3) reveló la existencia de una disección de la aorta torácica descendente y del cayado aórtico, justo por detrás de la salida de la subclavia, con rotura en la porción distal cerca del diafragma lo que producía un gran hematoma periaórtico y un derrame pleural derecho. La aorta descendente se situaba a la derecha de la línea media debido a la severa escoliosis dorsolumbar. La toracocentesis dio salida a 350 ml de sangre.

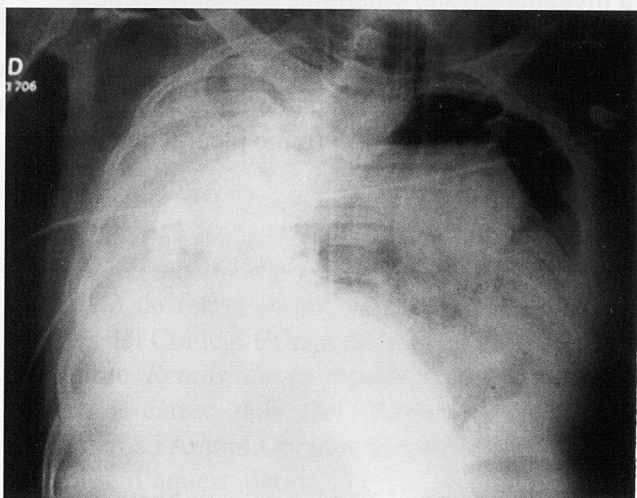


Fig. 1.

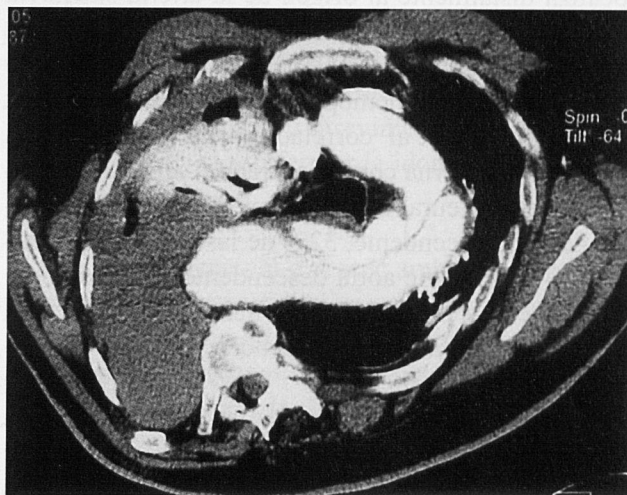


Fig. 2.

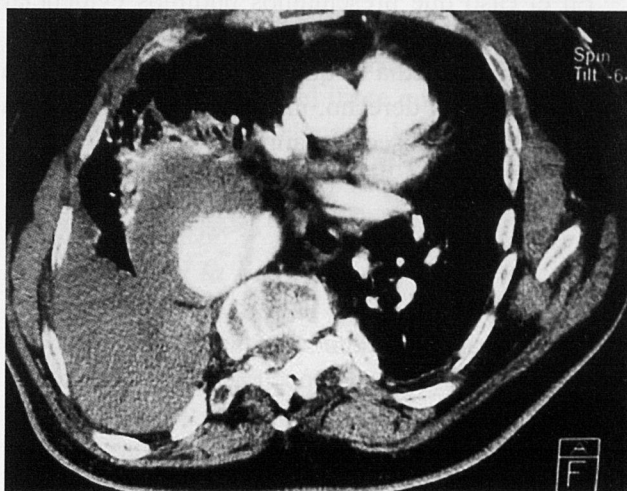


Fig. 3.

Diagnóstico

Diseción de la aorta torácica con rotura.

Comentario

Una de las manifestaciones clínicas de la diseción de aorta puede ser la presencia de derrame pleural, sobretudo en el lado izquierdo. El derrame suele corresponder a un exudado inflamatorio reactivo a la afectación aórtica pero en algunos casos es un hemotórax producido por la rotura externa de la diseción al espacio pleural¹.

La mayoría de las disecciones de aorta (70%) se caracterizan por una laceración de la íntima a nivel de la pared lateral de la aorta ascendente que suele extenderse a la curvatura mayor del arco aórtico y finalmente a la pared lateral izquierda de la aorta descendente. En otros casos, la laceración intimal se localiza distalmente al origen de la arteria subclavia izquierda y raramente, en el arco aórtico o en la aorta abdominal². La rotura externa de la aorta torácica suele producir un hemopericardio o un hemotórax izquierdo. Gore et al³ correlacionaron la localización de la rotura externa con la laceración intimal y hallaron derrame pleural izquierdo en 6% de las disecciones de aorta ascendente, 32% de las de cayado aórtico y 44% de las de aorta descendente. El hemotórax derecho como manifestación clínica de la diseción de aorta es un hallazgo infrecuente descrito ocasionalmente en la literatura^{4,5}. Los casos revisados corresponden a dos disecciones de la aorta torácica descendente con la localización de la rotura a nivel de la pared medial de la aorta. Otra posibilidad teórica sería que la diseción afectase un arco aórtico derecho⁶.

En el caso que presentamos pudimos evidenciar que la aorta torácica descendente se situaba a la derecha de la línea media lo que justificaba la existencia de un hemotórax derecho, una manifestación clínica infrecuente de la diseción aórtica.

Bibliografía

1. Hata N, Tanaka K, Imaizumi T, Ohara T, Ohba T, Shinada T et al. Clinical significance of pleural effusion in acute aortic dissection. *Chest* 2002; 121: 825-830.
2. Roberts CS, Roberts WC. Aortic dissection with the entrance tear in the descending thoracic aorta. Analysis of 40 necropsy patients. *Ann Surg* 1991; 213: 356-368.
3. Gore I, Hirst AE Jr. Dissecting aneurysm of the aorta. *Cardiovasc Clin* 1973; 5: 239-260.
4. Marcos F, Árbol F, Aparicio JC, Martín T, Durán A. Derrame pleural derecho como primera manifestación del aneurisma disecante de aorta. *An Med Interna* 1996; 13: 562-563.
5. Baharloo F, Verhelst R, Collard P, Pieters T. Rupture of aortic aneurysm with right-sided haemothorax. *Eur Resp J* 1999; 13: 465-467.
6. Floten HS, Rose DM, Cunningham JN Jr. Surgical therapy of a dissecting aortic aneurysm involving a right-sided aortic arch. *J Am Coll Cardiol* 1984; 4: 1058-1061.

Figuras

Fig. 1. Radiografía simple de tórax que muestra derrame pleural derecho y marcada escoliosis dorso-lumbar.

Fig. 2. Tomografía axial computerizada torácica en la que se observan signos de diseción de la aorta a nivel del cayado y derrame pleural derecho.

Fig. 3. Tomografía axial computerizada torácica que demuestra la existencia de diseción de la aorta torácica descendente y derrame pleural derecho.