

## Nota Clínica

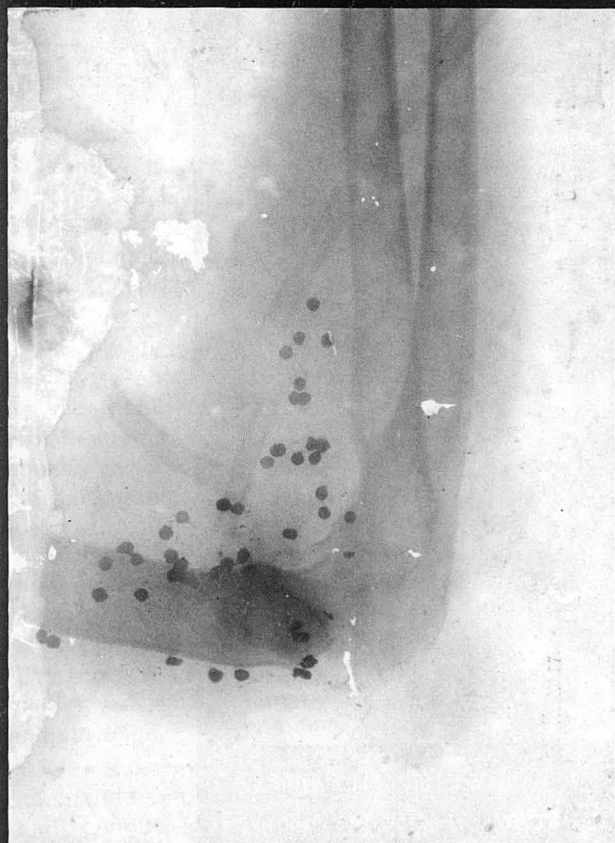# Dos viejas y curiosas radiografías

Matías Tomás Salvá, Lorenzo Muntaner Gimbernat (\*)

Entre un montón de trabajos publicados por el Dr. Pedro Jaume Matas, tuvimos la suerte de encontrar las dos curiosas y antiguas radiografías en positivo que hoy damos a conocer.


La primera está efectuada, como reza la inscripción que la enmarca, en el Gabinete Médico de Radiología de los catalanes Drs. César Comas y Agustín Prió, de la calle Fortuny, 13, principal, de Barcelona.

### Gabinete Médico de Radiología



DOCTORES  
G. COMAS-A. PRIO

Fortuny 13-pral  
BARCELONA



Radiografía A

(\*) Académicos Correspondientes de la Real Academia de Medicina y Cirugía de Palma de Mallorca.

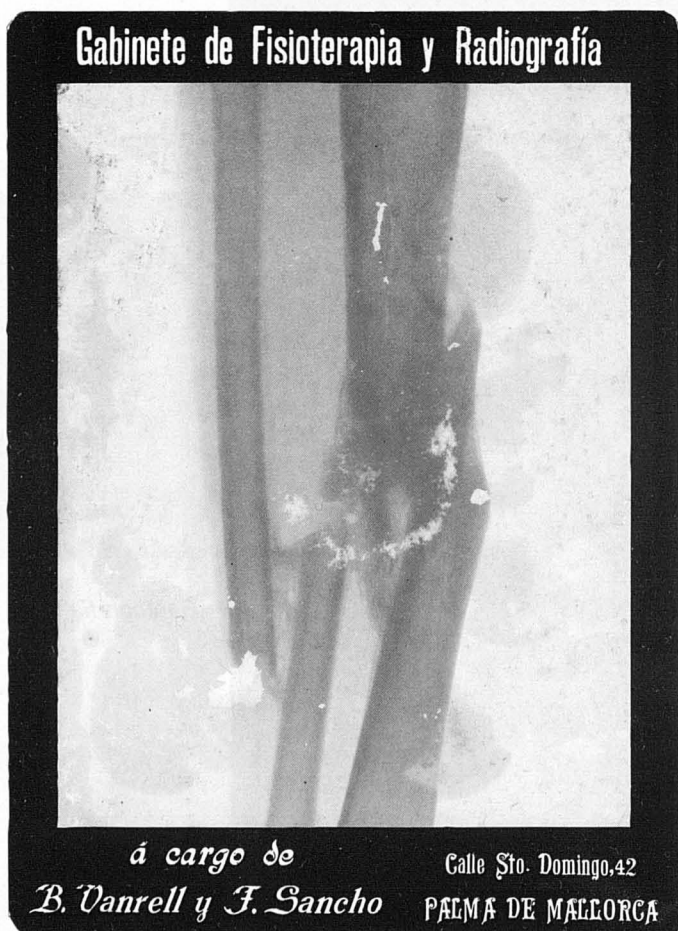En el reverso se lee: Gabinete Médico de radioscopia y Radiografía de D. C. Comas y Llaberia, doctor en Medicina y Cirugía, primer operador de trabajos radiográficos en la Facultad de Medicina de Barcelona; y de D. A. Prió y Llaberia, ex-Médico auxiliar del Hospital de Sta. Cruz. Fortuny, nº 13-1º. Barcelona.

A. Se ve el húmero, el cúbito y el radio en la articulación del codo, con unos tubos al parecer de drenaje y múltiples perdigones.

Radiológicamente se aprecia, también, un gran foco osteomielítico con destrucción de la articulación de codo.

B. La segunda radiografía fue realizada en el Gabinete de Fisioterapia y Radiografía a cargo de B. Vanrell y F. Sancho, en la calle Sto. Domingo, 42. Palma de Mallorca. (1)

La imagen radiográfica muestra una tibia y peroné con acabalgamiento y presencia de un callo óseo hipertrófico en tibia y en el peroné fusionados en un callo óseo hipertrófico.



*Radiografía B*

(1) Francisco Sancho Sagaz (Palma 1887-1941). licenciado en Medicina por Barcelona (1909), realizó un cursillo de Especialización Radiológica en París, en 1913, en la Fundación Chaptal.

Bartolomé Vanrell Camps (Lloret 1890-Palma, 1935). Licenciado en Medicina por la Universidad de Barcelona (1893). Ejerció en Lluçmajor y Palma. Fue Presidente del Colegio de Médicos y Académico Numerario de la Real Academia de Medicina.