

Caso Clínico

Intususcepción por lipoma intestinal: Una causa de oclusión

José Noguera Aguilar, Julio Lago Rodríguez, Carmen Montesinos Melia, Alberto Pagán Pomar, Miguel Rebassa Lull, José Ruiz Rosselló, Juan Moner Tugores (*)

Introducción

La obstrucción intestinal debida a intususcepción o invaginación es una enfermedad propia de la infancia, que afecta con mayor frecuencia al lactante en el primer año de vida; su aparición en el adulto es rara, ocasionando del 2% al 5% de las oclusiones intestinales(1).

En el adulto, el 90% de las oclusiones intestinales por intususcepción presentan un proceso patológico asociado. (2) En la mayoría de los casos se trata de un tumor intestinal benigno (30-50%), y en un porcentaje algo inferior (10-25%) el proceso asociado es un tumor maligno, aumentando la sospecha de malignidad si la intususcepción afecta al colon. (2)

Es raro que los tumores intestinales benignos produzcan sintomatología, y si la producen es a través de sangrado, dolor abdominal y, en ocasiones, crisis suboclusivas. (3) no es frecuente que produzcan cuadros oclusivos, y si lo hacen, es a través de un mecanismo de intususcepción intestinal.(4)

(*) Servicio de Cirugía General y Digestiva. Hospital Son Dureta, Palma de Mallorca.

Aportamos un caso de lipoma ileal que debutó con un cuadro de oclusión intestinal por intususcepción íleo-ileal.

Caso Clínico

Mujer de 34 años de edad con antecedentes quirúrgicos abdominales por apendicitis aguda y parto por cesárea.

Acudió al Servicio de Urgencias presentando un cuadro clínico de dolor abdominal de 18 horas de evolución que en su inicio fue de carácter cólico y posteriormente se hizo continuo. Se acompañó de vómitos alimentarios que pasaron a ser de contenido intestinal alto a las pocas horas. El estado general se hallaba conservado. En la exploración física se palpaba una masa mal definida en vacío derecho, con timpanismo aumentado y peristaltismo disminuido a este nivel. No existían signos de irritación peritoneal.

En la analítica sanguínea se halló una leucocitosis con desviación izquierda e hipocaliemia. En el estudio radiológico abdominal se apreciaron varias asas de intestino delgado dilatadas, con edema de pared, de localización centroabdominal, sin apreciarse niveles hidroaéreos. No existía aire distal. Se realizó ecografía abdominal que se informó como normal.

Ante la persistencia de los vómitos, que se tornaron fecaloideos, y la incipiente aparición de signos de irritación peritoneal, se decidió intervención quirúrgica con carácter urgente bajo la orientación diagnóstica de oclusión de intestino delgado. Se realizó laparotomía media supra e infraumbilical, hallándose una *intususcepción ileoileal* que no se desinvaginó dado el aspecto infartado de todo el espesor de la pared intestinal afecta. Considerando estos hallazgos operatorios se practicó *resección ileal segmentaria con anastomosis termino-terminal*.

La descripción anatomopatológica macroscópica de la pieza refiere un asa de intestino delgado que al abrirla contie-

ne a su vez otra asa, cuya pared tiene un aspecto intensamente congestivo. En conjunto fueron 50 cm. de intestino delgado con bordes de resección libres de isquemia. Como cabeza de la intususcepción actuó una tumoración submucosa, de 4x2,5x2 cm., bien delimitada, constituida por un tejido amarillento de consistencia blanda (fig 1).

La microscopía óptica refiere que la tumoración es un *lipoma submucoso*, constituido por células con abundantes depósitos de grasa. La mucosa intestinal se halla congestiva, con pérdida del glicocálix y con una solución de continuidad que deja al descubierto la lámina propia (fig 2).

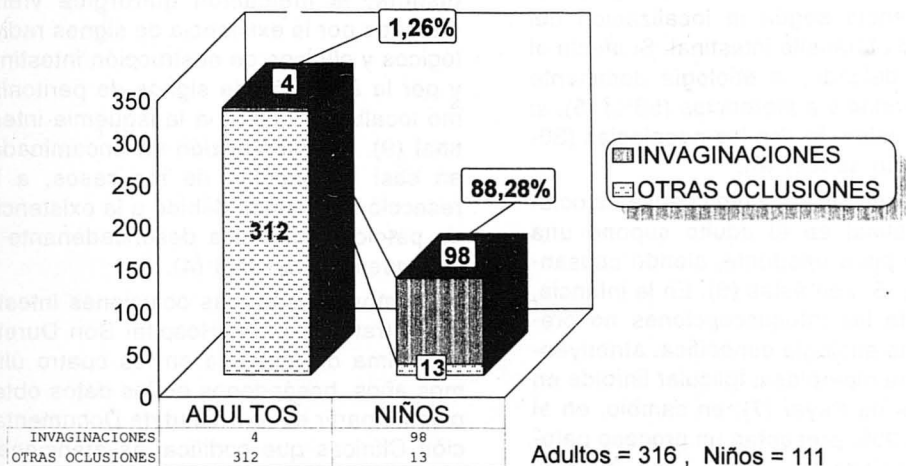


Gráfico 1

Oclusión intestinal por invaginación frente al resto de oclusiones. Nótese la notable diferencia en la incidencia de esta patología en el adulto y el niño.

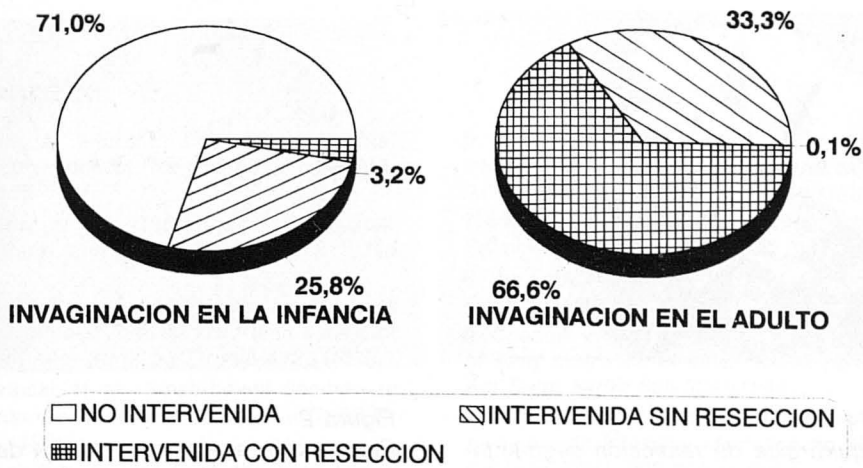


Gráfico 2

Modalidades terapéuticas que fueron aplicadas en la oclusión intestinal por invaginación. Nótese la diferencia entre el niño y el adulto en la reducción no quirúrgica y en la necesidad de resección intestinal si se intervino.

La evolución postoperatoria fue satisfactoria y exenta de complicaciones.

Discusión

La oclusión intestinal es una urgencia quirúrgica frecuente; representa más del 20% de las urgencias abdominales (2). Las causas de oclusión son diversas y varían en frecuencia según la localización del obstáculo al tránsito intestinal. Si afecta al intestino delgado, la etiología dominante son las bridas y adherencias (56%) (5); si afecta al colon, lo son las neoplasias (30-70%, según series) (6).

La intususcepción como causa de oclusión intestinal en el adulto supone una patología poco frecuente, siendo causante de un 2-5% de éstas (6). En la infancia, el 85% de las intususcepciones no presentan una etiología específica, atribuyéndose a una hiperplasia folicular linfoide en las placas de Peyer (7); en cambio, en el adulto, el 90% presentan un proceso patológico asociado (1).

La indicación quirúrgica en esta patología es distinta según nos hallemos ante un niño o un adulto. En los niños, la mayoría de las intususcepciones son ileo-

cólicas o ileo-ceco-cólicas (8,10) y el enema baritado juega un papel fundamental en el diagnóstico y en la reducción hidrostática de éstas, reservándose la cirugía para casos concretos en que no se consigue reducir con enema o en que, más raramente, se supone una causa orgánica asociada (7).

En el adulto la actitud terapéutica es distinta; la indicación quirúrgica viene marcada por la existencia de signos radiológicos y clínicos de obstrucción intestinal y por la aparición de signos de peritonismo localizado debido a la isquemia intestinal (9). La intervención va encaminada, en casi la totalidad de los casos, a la resección intestinal, debido a la existencia de patología orgánica desencadenante o a isquemia intestinal (4).

Hemos revisado las oclusiones intestinales tratadas en el Hospital Son Dureta de Palma de Mallorca en los cuatro últimos años, basándonos en los datos obtenidos a partir de la Unidad de Documentación Clínicas que codifica las atenciones hospitalarias mediante la clasificación de enfermedades CIM9-MC. Encontramos un total de 316 oclusiones del adulto, de las cuales se debieron a intususcepción (1,26%). Estos cuatro casos fueron trata-

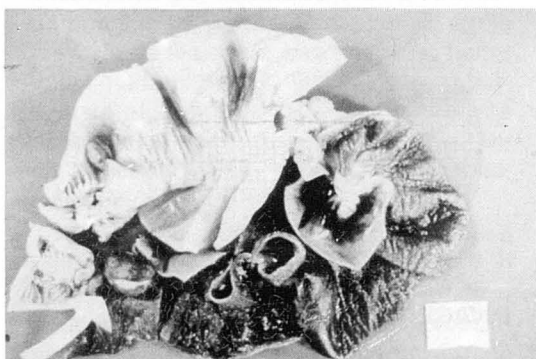

Figura 1
Pieza quirúrgica de resección segmentaria ileal. Se aprecian los segmentos invaginante e invaginado, con signos de infarto hemorrágico.

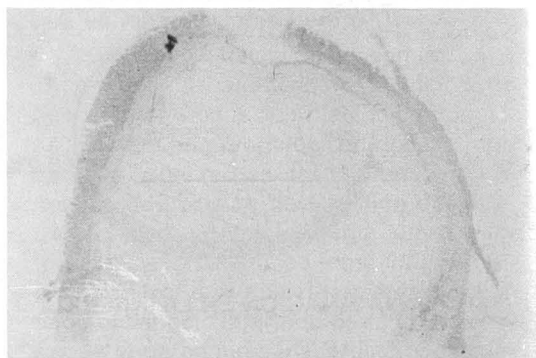

Figura 2
Preparación anatomopatológica del ariete de invaginación, mostrando un lipoma submucoso y cambios isquémicos en la mucosa intestinal.

dos quirúrgicamente y en todos ellos se halló una patología concomitante (100%): un linfoma gastrointestinal ileal, un fitobezoar ileal en un gastrectomizado, un adenocarcinoma de colon y un lipoma submucoso ileal, que es el caso que se expone.

En el niño, la situación es totalmente diferente. De entre 111 oclusiones intesti-

nales tratadas en el Servicio de Cirugía Pediátrica de este mismo hospital. 98 se debieron a intususcepción (88,28%). (Gráfico 1). A diferencia del adulto, sólo fueron tratadas quirúrgicamente el 32,65%, y sólo fueron tratadas quirúrgicamente el 32,65%, y sólo precisaron resección intestinal el 3,06% de las intususcepciones. (Gráfico 2).

Bibliografía

1. Vicens A, Piulach J et al.: *Intestinal invagination in adults*. *Rev Quir Esp*; 15(5): 213-218 (1988).
2. Holder W Jr: *Intestinal Obstruction*. *Gastroenterol Clin North Am*; 17(2): 317-340 (1988).
3. Brophy C, Cahow CE: *Primary small bowel malignant tumors. Inrecognized until emergent laparotomy*. *Am Surg*; 55(7): 408-412 (1989).
4. Brzezinski et al: *Small-bowel lipoma: an uncommon cause of obstruction*. *C J S*; 33(5): 423-424 (1990).
5. Deutsch AA, Eviatar E et al: *Small bowel obstruction: a review of 264 cases and suggestions for management*. *Post grad Med J*; 65(765): 463-467 (1989).
6. Abi F, el Fares F et al: *Acute intestinal obstruction. General review apropos of 100 cases*. *J Chir*; 124 (8-9): 471-474 (1987).
7. Holder, Ashcraft: *Pediatric Surgery*. Missouri. Saunders Company; 438-444 (1980).
8. Valda G G, Valda A G: *Intususcepción*. *Coloproctology*; 9(2): 50-54 (1993).
9. Cheadle WG, Garr EE et al: *The importance of early diagnosis of small bowel obstruction*. *Am Surg*; 54(9): 565-569 (1988).
10. Morollón MJ, Garcia Omedes A et al: *Invaginación intestinal idiopática en el adulto*. *Cir Esp*; 55(4): 302-304 (1994).