

Original

Fertilización in vitro y gestación ectópica

J. Cartañá, A. Sureda, M. Puig (*)

Caso clínico

Paciente FNB de 31 años de edad con antecedentes familiares de padre muerto por accidente vascular cerebral, madre intervenida de cáncer de mama. Entre sus antecedentes personales destaca hepatitis en la infancia, lumbociática y apendicectomía. No alergias conocidas, fumadora de más de 20 cigarrillos día, no otros hábitos tóxicos ni medicamentosos. Menarquia a los 12 años, fórmula menstrual regular. No antecedentes de enfermedades de transmisión sexual.

Destacaba esterilidad primaria de causa tubárica, estudiada fuera de nuestro Servicio y sometida en el último año a distintas fertilizaciones in vitro sin éxito.

Acudió al Servicio de Urgencias del Hospital, a finales de Junio, por cuadro de dolor abdominal localizado en fosa ilíaca derecha e irradiado a zona lumbar del mismo lado de 12 horas de evolución con náuseas y vómitos. Manifestó que su última regla fue a finales de Abril siendo sometida a fertilización in vitro en la primera quincena de Mayo, no aportando mas datos.

Ingresada la paciente se apreció buen estado general, constantes mantenidas, abdomen blando y depresible, ausencia de defensa abdominal. A la exploración ginecológica cérvix cerrado, ausencia de san-

grado en vagina, útero discretamente aumentado de tamaño, anejo derecho sensible y ocupado, anejo izquierdo normal. El test de gestación fue positivo, la analítica de sangre normal. En la exploración ecográfica (Fig. 1) se observó útero aumentado de tamaño con silueta regular y rechazado al lado izquierdo, a nivel de anejo derecho formación de aproximadamente 90x50 mm de estructura compleja y compatible con gestación extrauterina, sin presencia de líquido libre en cavidad abdominal.

Ante el buen estado de la paciente se indicó laparotomía de urgencia diferida. A las pocas horas presentó cuadro de dolor abdominal agudo con caída de tensión arterial por lo que se decidió intervención urgente, encontrándose hemoperitoneo y rotura tubárica derecha con salida de embrión a cavidad abdominal. Se procedió a salpingectomía derecha, confirmando el resultado anatomopatológico un embarazo ectópico tubárico derecho.

Comentarios

En las dos últimas décadas la incidencia de embarazo ectópico (EE) se ha duplicado o triplicado en todos los países de nuestro entorno. En la actualidad representa entre el 1,2-1,4% del total de gestaciones. Son factores de riesgo antecedentes de enfermedad inflamatoria pélvica, cirugía previa abdominal o pélvica, gestación ectópica previa y utilización de dispositivos intrauterinos (1).

La relación entre fertilización in vitro (FIV) y gestación ectópica fue publicado por primera vez en 1976 por Steptoe (2). La fertilización asistida ha tenido como resultado una mayor frecuencia tanto de embarazos múltiples, como de embarazos ectópicos. La etiología de estos últimos es actualmente desconocida (3). La proporción de EE después de FIV, según distintos estudios, oscila entre 4% y 11% del total de embarazos (4, 5)

(*) Servicio de Ginecología. Hospital de Son Dureta. Palma de Mallorca.

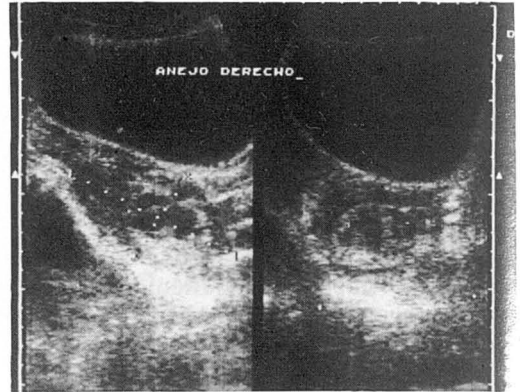
La ecografía, en estadios tempranos de la gestación, es el mejor medio diagnóstico en este tipo de patología. Una precoz ecografía vaginal nos ayuda a una correcta localización de la vesícula embrionaria y visualización de los anejos. La laparotomía con salpingectomía fue la solución de este caso.

Bibliografía

- 1) Fernandez H., Coste J., Job-Spira N. Controlled ovarian Hyperstimulation as a risk factor for ectopic pregnancy. *Obstet Gynecol.* 1991. 78: 656-659.
- 2) Steptoe P. C., Edwards R. G. Reimplantation of a human embryo with a subsequent tubal pregnancy. *Lancet.* 1976. 1: 880.
- 3) Martinez F., Trounson A. An analysis for the factors associated with ectopic pregnancy in a human in vitro fertilization programme. *Fertil Steril.* 1986. 45: 79-87.

Agradecimiento

Los autores agradecen a D. Antonio Bauzá, fotógrafo de la institución el material iconográfico.



- 4) Dubuisson J. B., Aubriot F. X., Mathieu L., Foulot H., Mandelbrot L. Risk factors for ectopic pregnancy in 556 pregnancies after in vitro fertilization: implications por preventive management. *Fertil Steril.* 1991. 56: 685-690
- 5) Medical Research International. Society for Assisted Reproductive Technology. In vitro fertilization-embryo transfer (IVF-ET) in the United States: 1990 results from the IFV-ET registry. *Fertil Steril.* 1992. 57: 15-24.