

Caso clínico

Infarto de miocardio y cocaína

A. Casellas Bernat

Director del Departamento de Cardiología y Cirugía Cardíaca.
(Hospital de la Santa Cruz y San Pablo, Barcelona)

A. López González

Jefe de Sección de Consulta Externa

Introducción

En una reciente revisión efectuada sobre el uso de la cocaína y sus efectos cardiovasculares,¹ nos llamó la atención el acusado incremento de infartos de miocardio a angina inestable en los consumidores de dicha droga.^{2, 3, 4}

Predominaban los sujetos jóvenes sin factores de riesgo coronario reconocidos antes de su drogadicción y que en el curso de unos pocos años, sufrían un accidente coronario muchas veces seguido de muerte súbita. Los estudios coronariográficos en un elevado porcentaje de casos eran normales y las vías de administración más frecuentes era la nasal y la intravenosa. Otras patologías cardiovasculares descritas han sido las hemorragias y trombosis cerebrales, las miocardiopatías, las isquemias intestinales y la ruptura de aneurismas aórticos.

Los estudios farmacológicos han demostrado que la cocaína al bloquear la recaptación de la norepinefrina liberada en las terminaciones nerviosas, potencia su intensa actividad simpaticomimética, que a nivel de los centros vasomotores produce taquicardia, hipertensión arterial, vasoconstricción arteriolar y aumento del automatismo ventricular.

Presentación del caso

Paciente de 48 años, con antecedentes de tabaquismo y enolismo entre grado moderado y severo y que hace 18 años le diagnosticaron úlcera gastroduodenal. Lleva 5 años inhalando cocaína y es portador de anticuerpos del SIDA. Acudió a un Servicio de Urgencias privado, por presentar desde hacía 4 horas, dolor precordial opresivo irradiado al brazo izquierdo, acompañado de evidente fenomenología vegetativa.

Recientemente le descubren hipertensión arterial y en 1987, a raíz de algias precordiales le practicaron coronariografía que fue negativa (no consta si previamente le practicaron ergometría). No se conocen los datos del ECG.

Según el informe clínico a la auscultación cardíaca se constata un ritmo sinusal a 104 \times ' y TA de 105/80. Se ausculta un cuarto ruido. En el ECG se evidencia una lesión subepicárdica de cara inferior y de cara anterolateral. La placa de tórax está dentro de límites normales y el movimiento enzimático es elevado a expensas de la CK-MB de 44 U/L.

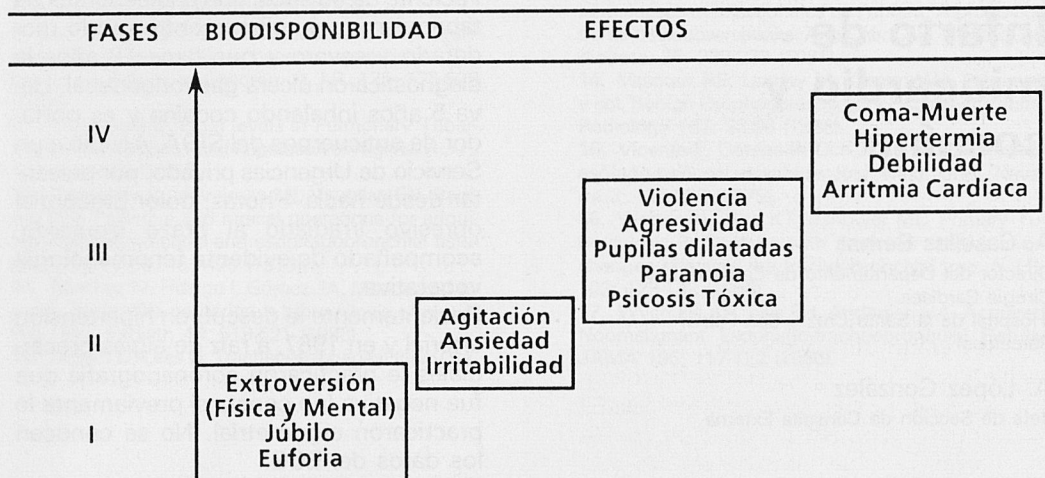
Se indicó terapia trombolítica con estreptoquinasa a la dosis de 1.500.000 U, y no se procedió a terapia anticoagulante postfibrinólisis, por su antecedente ulceroso, hipertensión arterial y tasa de fibrinógeno bajo.

A los 11 días le dan el alta del referido centro, acudiendo a nuestro Departamento de Cardiología con el diagnóstico de infarto agudo de miocardio, no transmural de cara anterolateral.

A los 26 días de haber sufrido el infarto se le practica prueba ergométrica que resultó eléctricamente positiva y con precoz descenso de la TA, por debajo del valor basal, lo que sugería mala función ventricular o lesiones coronarias importantes, lo cual no está de acuerdo con la coronariografía de 1987, por lo que se recomienda repetirla.

El 13.04.88, se repite el estudio coronariográfico que demuestra arterioesclerosis coronaria con lesión del 90% en la circun-

PROGRESION EN LA DROGO DEPENDENCIA DE LA COCAINA EFECTOS FISICOS O MENTALES



fleja con vaso distal anterógrado buena y distal de buen calibre y llenado lento. Hipokinésia inferolateral y disquinesia apical, con fracción de eyección del 74%.

Comentario

En 1988, la OMS⁵ publicó una monografía dedicada a la cocaína, ya que dicha droga se había convertido en la más utilizada por un número cada vez mayor de adictos «acomodados» de EEUU, Sudamérica y Europa, ya que existía la creencia de que se trataba de una droga segura y que producía poca adicción, preocupando de modo especial el alto porcentaje de fumadores de pasta de coca.

No transcurrió mucho tiempo para que los hospitales incrementaran de forma alarmante el número de urgencias debido a los efectos físicos y mentales que producía la cocaína y que de acuerdo con el grado y tiempo de consumo, se clasificarán en 4 fases, tal como resumimos en el esquema.

Se describieron casos, de arritmias cardíacas y muerte súbita lo cual hizo que pronto se involucraran con la presencia de in-

fartos de miocardio o angina, fundamentalmente vasoespástica así como con estados comatosos, debidos en buena parte a hemorragias o infartos cerebrales, como demostraron los hallazgos de necropsias, arteriografías, tomografía axial computerizada y resonancia electromagnética.

Sin embargo y como señalamos en la introducción del trabajo, por tratarse de un producto con gran actividad simpaticomimética, junto a la taquicardia, produce importante efecto vasoconstrictor en todos los territorios arteriales y arteriolares, lo cual explica muchas de las manifestaciones cardiovasculares, en especial de la isquemia miocárdica e incluso el infarto, así como las arritmias ventriculares y la muerte súbita.^{6, 7, 8, 9}

Estudios clínicos experimentales así como hemodinámicos, demuestran el comportamiento de la cocaína a nivel del territorio cardiovascular, como son los realizados por los Médicos del Parkland Memorial Hospital de Texas y Wiban de la Universidad de Carolina del Sur en Columbia, quienes demuestran claramente el efecto vasoconstrictor, debido al espasmo coronario, con franca disminución del flujo a

nivel del seno coronario y serio compromiso de la contractilidad miocárdica, como traduce el incremento de la presión diastólica final del ventrículo izquierdo, disminución del índice dp/dt y de la fracción de eyección.

Por otra parte el hallazgo en las coronariografías de 32 casos revisados de la literatura de un 60% de casos normales, pero un 40% con lesiones obstructivas (10% con obstrucción total, 20% de tipo parcial y 10% leve) puede ser el indicativo del papel que juega la hipertensión arterial como principal factor de riesgo ya que se trata de sujetos jóvenes, sin antecedentes previos de hipertensión, y que en el curso de 4 a 5 años de su drogadicción desarrollan la hipertensión y sus lesiones arteriales. El otro factor que apoyaría este aspecto, es el nada despreciable número de casos que sufren hemorragias cerebrales.

Como resumen podemos decir que si bien nos ha correspondido una época en que debemos convivir con la droga ya que como señala Claude Olievesteim del Centro Médico Marmottau de París un mundo sin ella es pura demagogia o utopía, tenemos la obligación de remarcar, que es totalmente falso que la cocaína puede consumirse sin peligro de habituación y de

que además de sus efectos psíquicos, que ya están motivando muchos ingresos de urgencias, están afectando de forma evidente el aparato cardiovascular, en especial el territorio coronario y cerebral.

Bibliografía

1. Casellas Bernat A. Aspectos Médicos del abuso de drogas por vía parenteral. Curso de Formación Continuada. División Médica. Hospital Son Dureta. Palma de Mallorca. 8-XI-89.
2. Isner JM et al. Acute cardiac events temporally related to cocaine abuse. *N. Engl. J. Med.* 315: 1.438-1.443, 1986.
3. Cregler LL, Mark H. Medical complications of cocaine abuse. *N. Engl. J. Med.* 315 (23): 1.495-1.500, 1986.
4. Welti CV, Wright RK. Death caused by recreational cocaine use. *J.A.M.A.* 241 (23): 2.519-2.533, 1979.
5. Boletín de la OMS. Drogadicción. 1988.
6. Parteruack et al. Cocaine-introduced angina pectoris and acute myocardial infarction in patients younger than 40 years. *Am. Cardiol.* 55-847, 1985.
7. Gay GR et al. Cocaine: history, epidemiology, human pharmacology, and treatment. A perspective on a new debut for an old girl. *Clinical Toxicology* 8 (2): 149, 1975.
8. Johons ME et al. Cocaine use by the otolaryngologist a survey. *Transaction of the American Academy of Ophthalmology and Otolaryngology.* 84, 969, 1977.
9. Simpson RW et al. Pathogenesis of cocaine induced ischemic heart disease. *Arch. Pathol. Lab. Med.* 110: 479, 1986.