

# Original

## Una nova tècnica quirúrgica: La papilotomia endoscòpica

A. Obrador\*\*, J. Gayà\*\*

### 1. Introducció

L'endoscòpia digestiva ha tingut un desenvolupament extraordinari en els darrers anys. Al començament, l'aportació més important de l'endoscòpia digestiva va ser facilitar diagnòstics més ràpids i acurats. Darrerament, els aspectes terapèutics han fet de l'endoscòpia una tècnica imprescindible dins qualsevol hospital mínimament dotat.

La introducció de l'ecografia, la tomografia computaritzada i la colangiopancreatografia retrògrada han modificat espectacularment el diagnòstic de les patologies biliars i pancreàtiques i sobretot de la icterícia obstructiva. La papilotomia endoscòpica és el gest quirúrgic que acompanya molt sovint la colangiopancreatografia retrògrada i ha revolucionat el tractament de la patologia biliar i concretament de la coledocolitiasi.

En aquest treball descriurem com es fa la papilotomia endoscòpica i exposarem la nostra experiència referida especialment a les indicacions d'aquesta nova tècnica quirúrgica i a les complicacions més importants.

Com és ben conegut, el coledoc i el conducte pancreàtic principal travessen la paret duodenal abans de desembocar en el budell formant la papil·la de Vater. Aquesta es troba a la zona posteromedial del duodè descendent. La porció intramural

del coledoc varia de 2 a 8 mm. i en el 80% de pacients el conducte biliar i el pancreàtic tenen un trajecte comú dins la papil·la. El segment intramural del coledoc i del conducte pancreàtic estan envoltats per fibres musculars que controlen el flux de la fel i de les secrecions pancreàtiques. Aquestes fibres musculars, l' esfínter d'Oddi, es tallen durant l'esfinterotomia endoscòpica. (vegeu la figura 1).

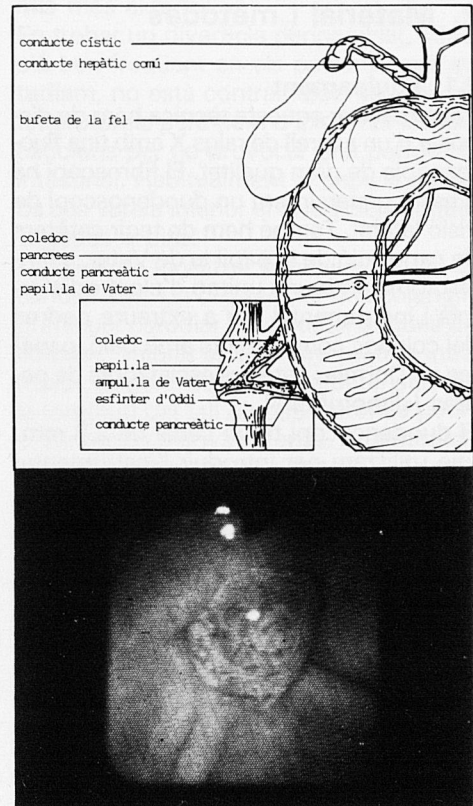


Figura 1  
Esquema anàtic i visió endoscòpica de la papil·la de Vater. (Nota: Els dibuixos d'aquest treball els hem agafat i modificat de l'obra «Techniques in therapeutic endoscopy». Les fotografies són del nostre arxiu).

L'esfinterotomia endoscòpica o papilotomia és una nova modalitat terapèutica que talla la papil·la i l'esfínter muscular que envolta la part distal del coledoc utilitzant corrent d'electrodiatèrmia. Aquesta tècnica es va introduir a Alemanya i al Japó ara fa únicament quinze anys i ha tingut una difusió extraordinària. Les indicacions,

\* Este trabajo mereció el Accesit de la Real Academia de Medicina y Cirugía de Palma de Mallorca (Convocatoria 1988).

\*\* Secció de Digestiu. Hospital Son Dureta. Palma de Mallorca.

com veurem més endavant, són més àmplies avui dia que abans. L'esfinterotomia constitueix una bona alternativa a la intervenció de segons quines patologies obstructives de la via biliar. És la teràpia d'elecció en la coledocolitiasi després d'una colecistectomia. Presenta una taxa de complicacions baixa i requereix una estada hospitalària curta.

## 2. Material i mètodes

### 2.1. Equipament

Per a realitzar aquesta tècnica hem de disposar d'un aparell de raigs X amb una fluoroscòpia de gran qualitat. El fibroscopi ha d'esser generalment un duodenoscopi de visió lateral. També hem de tenir catèters de canulació de la papil·la de Vater, esfinterotoms amb una unitat d'electrodiatèrmia i instrumental per a extreure pedres del coledoc com catèters amb baló, paneres de Dormia i catèters esclafadors de pedres («lithotripter»).

El duodenoscopi té un canal de 2,8 mm. que utilitzam per introduir l'instrumental i fer feina a la papil·la o dins les vies bilials. Aquest canal permet passar catèters de diàmetre 5 o 7 French i per això és util per deixar catèters nasobiliars. Hi ha un duodenoscop operatori amb un canal més ample que utilitzam per posar drenatges biliars gruixuts però no ens hi referirem en aquest article.

La majoria d'esfinterotoms estan formats per un catèter llarg de tefló i un fil de cauterització. El fil va per dins el catèter llevat d'uns 20 o 30 mm. abans d'arribar al cap distal. L'esfinterotom, a la part proximal, té un sistema que permet estirar el fil; quan l'estiram, el tros de fil que està defora, a la part distal, queda tibant i adopta, juntament amb el catèter la forma de mitja lluna. Quan aplicam un corrent de tall o mixt, tallam els teixits que estan en contacte amb el fil. La part proximal del catèter té un forat per on podem injectar contrast radiològic. Podem classificar els catèters de papil·lotomia en tres tipus diferents: a) de tracció; b) de pulsio i c) catèter amb agulla bisturí (vegeu la figura 2).

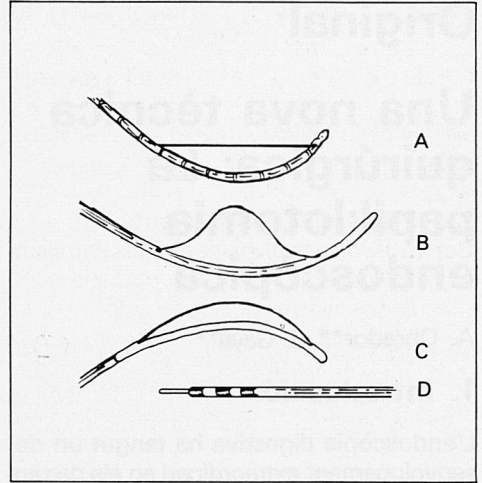


Figura 2  
Diferents tipus d'esfinterotoms. A: de tracció, és el més usat. B i C: de pulsio. D: esfinterotom-bisturí

Hem explicat abans el funcionament dels catèters de tracció. Hi podem afegir ara que disposam d'una sèrie de versions segons la llargària del fil de tall i la posició del fil en relació a l'extrem distal del catèter de tefló. N'hi ha d'un tipus en el qual el fil surt directament de l'extrem distal i s'anomena de pre-tall («precut»). L'utilitzam quan no podem entrar el catèter dins la papil·la i només queda enganxat. Els papil·lotoms de pulsio els utilitzam només en els pacients amb una gastrectomia tipus Billroth II. El catèter amb agulla bisturí està format, com els altres, per un catèter de tefló amb un fil interior per transmetre el corrent d'electrodiatèrmia i manipulant el mànec podem fer sortir pel forat distal del catèter una lamineta metàl·lica d'uns 5 mm que talla o perfora quan aplicam corrent. Es una eina molt útil en el cas de papil·les amb un orifici minúscul ja que permet aixamplar-lo i també quan hi ha un càlcul encastat en el coledoc intramural; aleshores l'orifici papil·lar queda molt inferior i és impossible la canulació. Podem resoldre aquest problema tallant damunt la papil·la amb el catèter bisturí fent, en realitat, una coledocoduodenostomia mitjançant mètodes endoscòpics.

No ens aturarem a descriure l'utilitatge que empram per extreure les pedres de les vies

biliars perquè ens allunyàriem de l'objectiu d'aquest treball.

Un altre catèter que és molt útil per resoldre transitòriament els problemes derivats de l'obstrucció biliar és el catèter nasobiliar.

## 2.2. Preparació del pacient

Convé informar al pacient i els familiars com es realitza aquesta tècnica, dels objectius que pretenem aconseguir i de les possibles complicacions que es poden presentar. A segons quins països la legislació preveu la firma d'un document on el pacient accepta la realització de la tècnica.

Els pacients han d'estar en dejú desde la nit abans si la papil·lotomia l'hem de fer al matí. No és obligatori fer profilaxi antibiòtica a tots el malalts però si en el cas de malaltia valvular cardíaca, d'obstrucció del tracte biliar o de pseudoquist pancreàtic. Hem de tenir proves de coagulació abans de la papil·lotomia i si no es troben dins els límits de la normalitat hem de corregir el defecte amb vitamina K, plasma fresc, factors de coagulació específics o plaquetes.

El pacient ha de dur un catèter de perfusió venosa en el braç dret i l'hem de col·locar damunt la taula de raigs X en decúbit lateral esquerre o de panxa mirant cap a la dreta. Convé comprovar amb una placa radiogràfica o amb fluoroscòpia que no hi ha residus de bari dins el budell prim o gros que dificultin la visió de l'arbre biliar. Podem posar inicialment la placa de la unitat d'electrodiatèrmia davall el pacient procurant que faci un bon contacte amb la pell. Nosaltres sedam els pacients amb una dosi endovenosa de diazepam i meperidina adequada a l'edat i a la situació clínica del pacient. Si s'han de fer estudis manomètrics de l'esfínter d'Oddi no hem de donar derivats opiacis, ja que provoquen un espasme d'aquest esfínter.

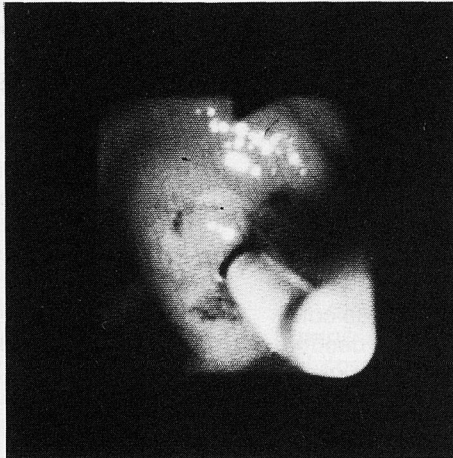
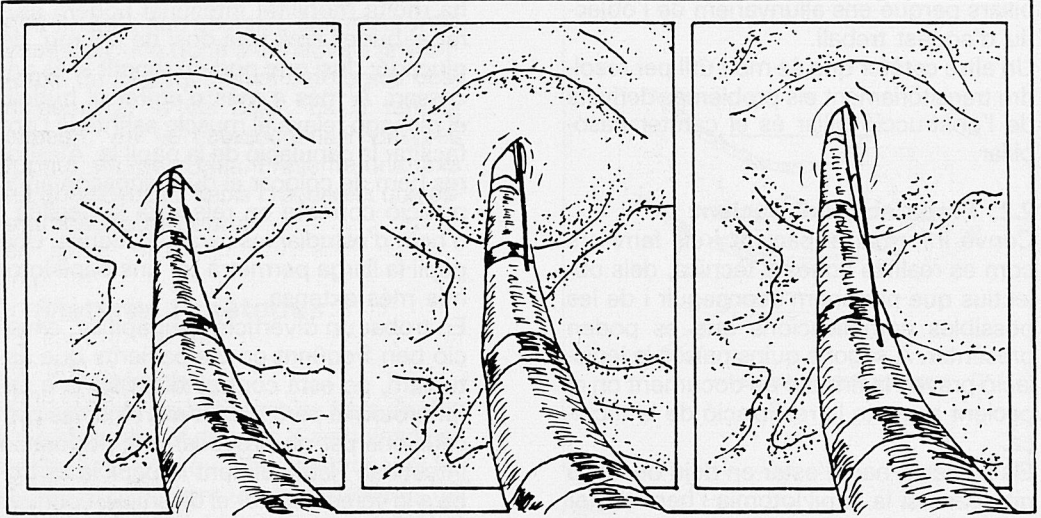
## 2.3. Introducció de l'esfinterotom i realització de la papil·lotomia

Quan el pacient està prou sedat, l'endoscopista introdueix el duodenoscop de visió lateral fins al duodè descendent. Si hi

ha molta mobilitat intestinal podem aturar el budell amb una dosi de 0,5 mg. de glucagó; dosi que podem repetir si és necessari. A més a més d'aturar el budell, el glucagó relaxa el múscle esfinterià i pot facilitar la canulació de la papil·la. Aleshores hem de col·locar el duodenoscop en la posició correcta en relació a la papil·la i n'hem d'estudiar les característiques. Una papil·la llarga permetrà fer una papil·lotomia més extensa.

En trobar un diverticle peripapil·lar, situació ben freqüent en els pacients que estudiem, no està contraindicat fer una esfinterotomia però hem d'extremar les precaucions per no provocar una perforació intestinal. Habitualment la papil·la es troba a la vorera inferior el diverticle, i poques vegades a dins.

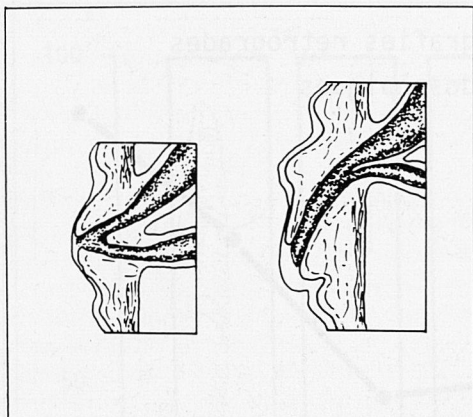
Després de localitzar la papil·la, l'hem de canular amb un catèter i fer una colangiografia per estudiar les característiques del coledoc, valorar el diàmetre i el tros intramural. Segons aquestes característiques, la longitud del tall de papil·lotomia podrà ésser més o menys extensa. A continuació hem d'introduir el papil·lotom més adequat al tall que volem aconseguir. Hem de comprovar que hem canulat el coledoc i no el conducte pancreàtic injectant contrast. Després de canular el conducte biliar amb el papil·lotom l'hem d'introduir de manera que tot el fil de tall quedi dins el conducte. Aleshores, amb molt d'esment, hem de treure el papil·lotom al mateix temps que l'anem tensant fins que aproximadament la meitat del fil de tall quedi fora de la papil·la (vegeu la Figura 3). El fil de tall ens ha de quedar a la part superior de la papil·la de manera que faci força per amunt. Abans de donar corrent ens hem d'assegurar que hem posat correctament les connexions. Quan tot està a punt, hem de posar en marxa la unitat d'electrodiatèrmia i aplicar corrent de tall o mixta durant un o dos segons. Si l'esfinterotom està en la posició adequada en relació a la papil·la veurem com el fil talla la papil·la. Podem arribar amb el tall fins al plec transvers que està a la part superior de la papil·la. Una papil·lotomia correcta afecta la papil·la, el múscle esfinterià i



*Figura 3  
Colocació adequada de l'esfinterotom dins la papil·la.  
En el dibuix veim diferents fases de la papil·lotomia.  
Primer hem de passar tot el fil de tall dins el coledoc  
i després hem de treure el catèter fins que veiem la  
meitat del fil. A la fotografia veim el papil·lotom ben  
colocat per tallar.*

el conducte biliar intramural. La llargària del tall, ja ho hem dit, depèn de la longitud de la papil·la i de si hi ha o no dilatació del colodoc (veure la Figura 4). Si hem fet la papil·lotomia perquè hi havia coledocolitiasi, a continuació, hem d'extreure les pedres. Tenim diferents sistemes per fer-ho. Si pensam que les pedres són petites en relació amb la papil·lotomia el mètode més senzill és passar el

catèter baló dins el coledoc de manera que quedi més enllà de les pedres, després hem d'inflar el baló i anar-lo retirant i les pedres sortiran per la papil·lotomia. També podem passar una panera de Dormia, però si les pedres son grosses en relació a la papil·lotomia és millor disposar d'un sistema esclafador de pedres. Si les pedres són massa grosses hi ha la possibilitat de posar un catèter dins el coledoc i



**Figura 4**  
 Diferents tipus de papil·la. Segons la llargària delcoledoc intramural podem fer la papil·lotomia més o menys àmplia.

deixar-hi degotar una solució de monoocetanoïna o un altre dissolvent. Finalment, com a mètode no endoscòpic però ben util citarem les ones de xoc extracorpòries per a esmicar les pedres intracoledocals grosses.

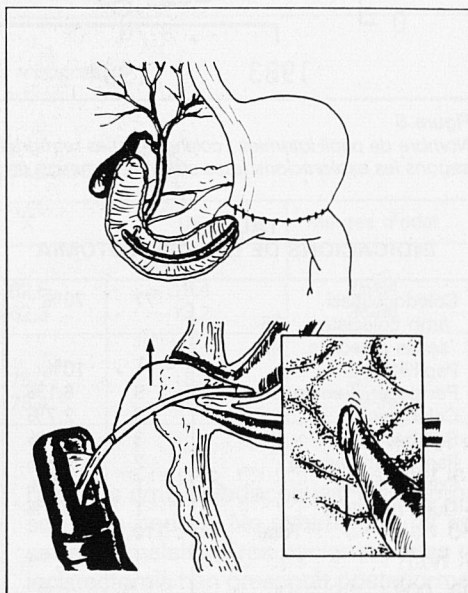
Dedicarem un petit comentari als problemes que presenten els pacients amb una gastrectomia tipus Billroth II i que tenen, al mateix temps, patologia biliar. Per una banda, arribar amb l'endoscopi a la papil·la biliar i canular-la després sol ésser més difícil. A vegades és millor utilitzar un endoscopi de visió frontal perquè és més fàcil amb aquest endoscopi seguir la nansa aferent fins el fons on hi ha la papil·la que si ho fem amb un duodenoscop de visió lateral. Hem de tenir en compte que quan hi ha una intervenció tipus Billroth II arribam a la papil·la per la part contrària que quan no hi ha aquesta operació i per això el papil·lotom que hem d'utilitzar ha de tallar de manera diferent (vegeu la Figura 5). En aquestes circumstàncies hem d'emprar habitualment un papil·lotom de pulsio.

### 3. Resultats

Hem realitzat 800 colangiopancreatografies endoscòpiques. A la Figura 6 mostram l'evolució de les colangiografies retrògra-

des i de les papil·lotomies en els darrers sis anys. Les xifres corresponents a l'any 1988 les hem calculades fent una extrapolació de les exploracions realitzades en els nou primers mesos de l'any. Resulta ben evident l'expansió que ha tenguat aquesta exploració en el nostre medi. En els sis anys que examinam, el nombre d'exploracions s'ha multiplicat per tres i ha passat d'unes 60 colangiografies retrògrades a 180 per any. Les papil·lotomies endoscòpiques encara han crescut més. Si ens fixam en la Figura 7 veim el percentatge de colangiografies retrògrades amb papil·lotomia. En els primers anys no arriben al 20% però l'any 1987 en un 26% de colangiografies retrògrades femem una papil·lotomia i enguany en el 40% de colangiografies retrògrades hem fet una papil·lotomia.

Hem fet 126 papil·lotomies per via endoscòpica però a l'hora de fer aquesta revisió només n'hem valorades 110. Aquesta diferència s'explica perquè una partida d'històries no eren a l'arxiu i també perquè hem fet papil·lotomies procedents



**Figura 5**  
 La papil·lotomia en els pacients amb gastrectomia tipus Billroth II. A la part superior hi ha un dibuix del camí que segueix l'endoscopi. A la part inferior hi ha dos detalls de la papil·lotomia en aquests pacients.

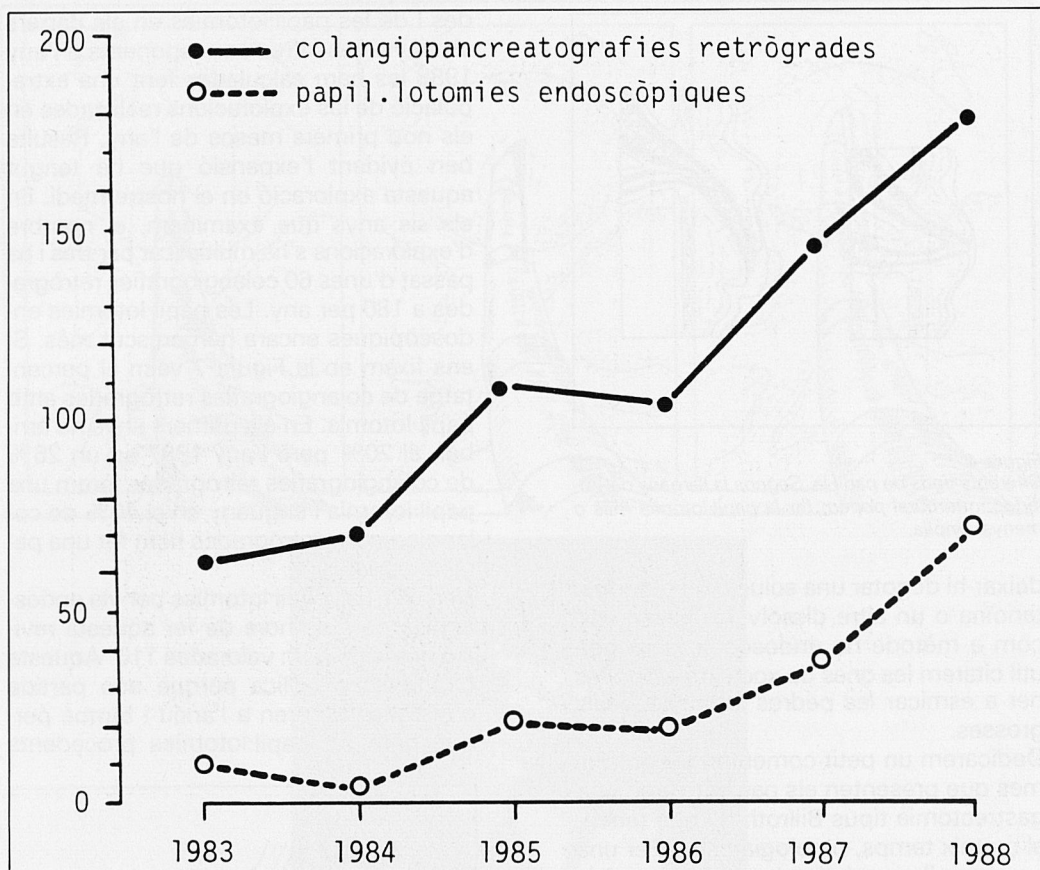


Figura 6  
 Nombre de papil·lotomies i colangiografies retrògrades per anys (les xifres de l'any 1988 són una estimació segons les exploracions fetes en els nou mesos de l'any).

TAULA I  
 INDICACIONS DE LA PAPIL·LOTOMIA

Coledocolitiasi	77	70%
amb colecistec.	35	
sense colecistec.	42	
Papil·litis	11	10%
Per posar drenatges	9	8,1%
Colangitis	3	2,7%
Sac cec biliar	3	2,7%
Pancreatitis aguda	2	1,8%
Coledococele	1	0,9%
Quist hidatídic	1	0,9%
Total	110	

d'altres centres i no disposam de la seva història clínica.

Les indicacions per a fer aquesta tècnica quirúrgica es troben resumides a la Taula

I. El percentatge més elevat correspon a la coledocolitiasi. Amb un nombre inferior trobam: papil·litis, esfinterotomia prèvia a la colocació de drenatges, colangitis, sac cec biliar («sump syndrome») i pancreatitis aguda. Finalment, tenim un cas amb papil·lotomia per coledococele i un altre per quist hidatídic dins la via biliar.

A la Taula II hi ha una sèrie de dades corresponents als pacients amb coledocolitiasi. Les diferències d'edat entre els pacients colecistectomitzats i els no colecistectomitzats són significatives.

A la Taula III hi ha apuntades les complicacions que han tingut els pacients després de la papil·lotomia endoscòpica. Dels quatre casos amb hemorràgia només un es va haver d'operar. Els altres tres es varen so-

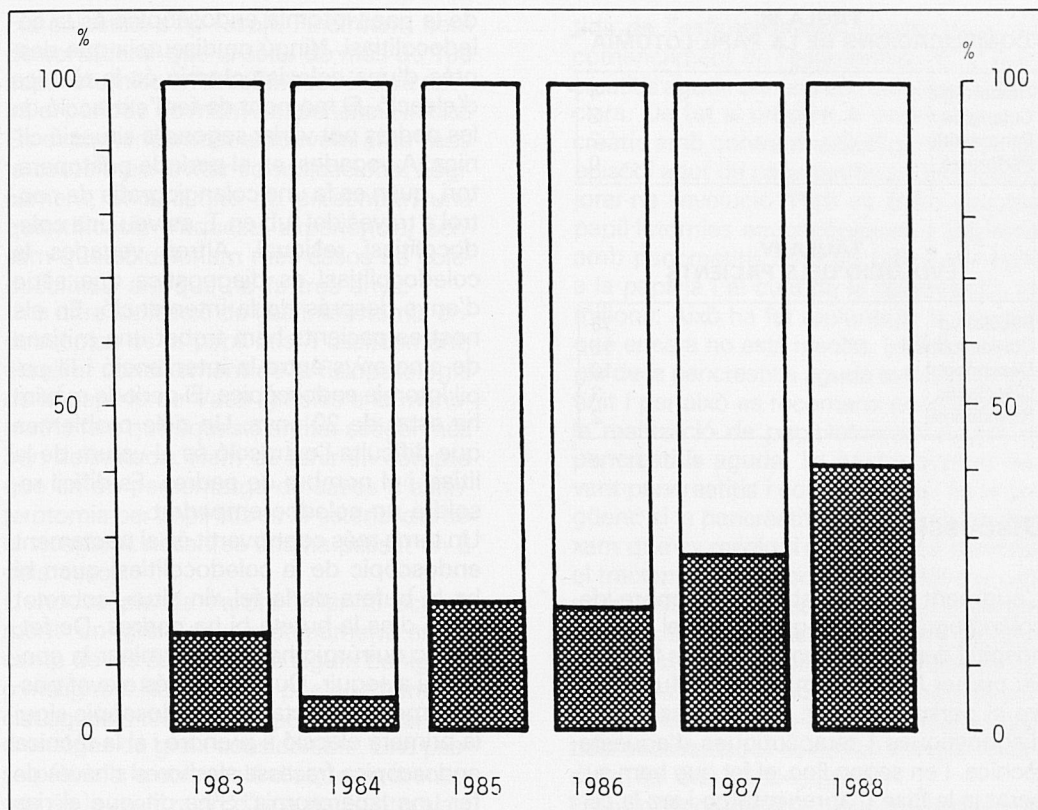


Figura 7  
 Percentatge de papil·lotomies en relació a les colangiografies retrògrades.

TAULA II  
 PAPIL·LOTOMIA PER COLEDOCOLITIASI

	N	X	DS	Marges d'edat
Amb colecistectomia	35			
Homes	15	62,5	15,4	28-84
Dones	20	62,3	13,2	36-86
Sense coleistectomia	42			
Homes	14	75,2	8,3	53-85
Dones	28	78,4	11	59-94

lucionar amb tractament mèdic. Un dels casos amb colangitis tenia una malaltia de Caroli. La colangitis no va respondre al tractament mèdic i el pacient va morir. En sentit estricte no es pot atribuir a la papil·lotomia el desenllaç que es va produir. A la Taula IV hi ha l'evolució dels pacients. En 75 d'aquests ha estat resolutive. Dels

pacients amb coledocolitiasi a 15 no han sortit les pedres. No sabem què ha passat a 10 malalts. Tres pacients sense colecistectomia han presentat posteriorment una colecistitis. Una d'aquestes colecistitis ha estat alitiàsica. Dos pacients amb esfinterotomia per papil·litis han tingut una re-estenosi.

**TAULA III  
COMPLICACIONS DE LA PAPILOMIA**

Hemorràgia	4
Colangitis	2
Pancreatitis	2
Perforació	0

**TAULA IV  
EVOLUCIO DELS PACIENTS**

Resolutiva	75
Coledocolitiasi	15
Desconegut	10
Colecistitis	3
Re-estenosi	2

## Discussió

L'augment considerable del nombre de colangiografies retrògrades en el nostre hospital depèn bàsicament de dos factors. En primer lloc podem citar la difusió entre el personal mèdic de les possibilitats diagnòstiques i terapèutiques d'aquesta tècnica. I en segon lloc, el fet que hem superat ja la fase d'aprenentatge i ara la colangiografia retrògrada és una tècnica rutinària. En les darreres cent exploracions, en 98 casos hem canulat, a través de la papil·la, almenys un conducte, i en 91 casos hem pogut canular el coledoc. Per posar un exemple del lloc que ocupa aquesta tècnica dins la dinàmica exploratòria digestiva, en una situació clínica tan freqüent com és la icterícia, quan l'ecografia demostra una dilatació de les vies biliars a continuació ja feim una colangiografia retrògrada. L'augment del nombre de papil·lotomies respon, al nostre parer a les mateixes raons. S'ha dit que la papil·lotomia endoscòpica es pot començar a fer quan es tengui una àmplia experiència en colangiografies retrògrades i s'aconsegueixi el 80% d'èxits en la canulació de la papil·la. No es recomana fer papil·lotomies abans de les 200 colangiografies retrògrades. Possiblement en els propers anys el nombre d'exploracions tindrà tendència a estabilitzar-se.

Resulta evident que la indicació principal

de la papil·lotomia endoscòpica és la coledocolitiasi. Ningú no discuteix que després d'una colecistectomia és la tècnica d'elecció. El moment de fer l'extracció de les pedres pot variar segons la situació clínica. A vegades, en el període postoperatori, quan es fa una colangiografia de control a través del tub en T, es veu una coledocolitiasi residual. Altres vegades la coledocolitiasi es diagnostica una sèrie d'anys després de la intervenció. En els nostres pacients hem trobat una mitjana de cinc anys entre la intervenció i la papil·lotomia endoscòpica. El període màxim ha estat de 20 anys. Un dels problemes que dificulta l'extracció és el volum de la litiasi i el nombre de pedres. Es difícil resoldre un coledoc empedrat.

Un tema més controvertit és el tractament endoscòpic de la coledocolitiasi quan hi ha la bufeta de la fel «in situ», sobretot quan dins la bufeta hi ha pedres. De fet, el risc quirúrgic ha de determinar la conducta a seguir. Quan el risc és elevat possiblement el tractament endoscòpic sigui la primera elecció a prendre i si la tècnica endoscòpica fracassa aleshores s'haurà de fer una laparotomia. S'ha dit que el risc de mortalitat quirúrgica de l'exploració del coledoc en les persones de més de 60 anys és al voltant del 5%. Si veim l'edat mitjana dels pacients amb coledocolitiasi i bufeta de la fel «in situ», veurem que es de 75 en els homes i 78 en les dones. També s'ha discutit si s'ha de fer la papil·lotomia endoscòpica abans de la intervenció en els pacients que necessiten una colecistectomia. Un dels pocs estudis prospectius que hi ha diu que la papil·lotomia prèvia no aporta avantatges. De tota manera si el pacient està molt icteric i es pot resoldre la icterícia amb un procediment endoscòpic el risc quirúrgic serà menor.

Per ventura pot semblar elevat el nombre de pacients en els quals no hem resolt la coledocolitiasi. Però convé tenir en compte que en una sèrie de pacients es va fer la papil·lotomia per resoldre la icterícia abans de la intervenció. Per altra banda, en malalts d'edat, amb un risc quirúrgic elevat, en fer la papil·lotomia endoscòpica hem permès que la bilis arribi al duodè



i la colostasi s'ha resolt. Finalment, hem de considerar que la sèrie de més de 100 papil·lotomies endoscòpiques inclou també el període de menys experiència inicial. En el començament actuàvem amb molta cautela per evitar complicacions. Lògicament, encara que no presentem una quantificació d'aquesta experiència, pensam que solucionam més casos de coledocolitiasi ara que no fa tres anys. Una altra indicació de l'esfinterotomia endoscòpica és la papil·litis. Possiblement, el millor coneixement de la fisiopatologia de la papil·la de Vater gràcies a la manometria farà que aquesta entitat estigui més ben delimitada. Hem de tenir en compte que en un percentatge de casos d'esfinterotomia per papil·litis es re-estenosa amb el temps. A nosaltres ens ha passat en 2 dels casos.

L'endoscòpia de l'arbre biliar té actualment un gran desenvolupament en el camp de les estenosis, ja siguin benignes o malignes. Nosaltres fa poc que hem iniciat aquesta tècnica que permet deixar uns drenatges de gruix considerable. Una passa prèvia a la col·locació d'aquests drenatges és la realització d'una papil·lotomia. Si la colangitis d'un pacient la causa una obstrucció del coledoc, la resolució de l'obstrucció solucionarà la colangitis. Freqüentment la colangitis s'associa a coledocolitiasi. Aleshores el tractament endoscòpic té unes possibilitats extraordinàries. La papil·lotomia en aquests casos dona sortida a bilis purulenta. És important deixar un drenatge nasobiliar, a més de tractar amb antibiòtics adequats, per resoldre el problema infecciós. Després ja es decidirà el millor tractament de la coledocolitiasi.

La síndrome del sac cec biliar o amb anglès «sump syndrome» es presenta en els pacients amb una coledocoduodenostomia. Aquests pacients tenen el tros de coledoc que va desde la coledocoduodenostomia fins la papil·la sense funcionar. A vegades presenten quadres de colangitis i de pancreatitis aguda recidivant. La solució és una esfinterotomia endoscòpica.

La pancreatitis aguda que coincideix amb una coledocolitiasi és una indicació discus-

tada de l'esfinterotomia endoscòpica. Al començament de l'esfinterotomia, la pancreatitis aguda era una contraindicació ben clara. De fet si omplim el conducte pancreàtic amb contrast radiològic durant un episodi agut de pancreatitis podem empitjorar-ne l'evolució. Però es feren algunes papil·lotomies endoscòpiques a pacients amb pancreatitis amb un càlcul encastat a la papil·la i el curs de la pancreatitis va millorar. Això ha fet replantejar la qüestió que encara no està resolta. La fisiopatologia de la pancreatitis aguda està del tot definit i per això es recomana prudència en la realització de papil·lotomies durant la pancreatitis aguda. La nostra actitud davant pancreatitis i coledocolitiasi és la següent: si la pancreatitis evoluciona bè deixam que es resolgui i després es planteja el tractament de la coledocolitiasi d'acord amb la situació clínica i el risc quirúrgic del pacient; si la pancreatitis es greu i no evoluciona cap a la resolució creim que és indicat fer una colangiografia retrògrada per valorar l'existència o no d'una coledocolitiasi encastada. Si es així creim que és indicat fer una papil·lotomia.

Els tumors de papil·la o que invadeixen la papil·la són una indicació d'esfinterotomia endoscòpica. L'endoscòpia ha aportat un coneixement important a la patologia tumoral de la papil·la. De fet els pseudotumors, que són una reacció inflamatòria exagerada, es coneixen millor d'ençà que es fan colangiografies retrògrades. Quan ens trobem que la papil·la està infiltrada i la superfície té un aspecte normal està indicat fer una papil·lotomia per dues raons: per resoldre el problema obstructiu (si és possible) i també per agafar biòpsies. Amb la papil·la oberta podem agafar biòpsies de la part interna i augmentar així l'eficàcia de la tècnica. Però també convé saber que les biòpsies endoscòpiques d'un carcinoma de la papil·la només en un 50% ens indicaran l'existència d'infiltració. Per acabar el tema de les indicacions farem referència al coledococèle i al quist hidatídic. En el darrer cas es tractava d'un pacient que va tenir icterícia després d'una intervenció d'un quist hidatídic hepàtic. Fèrem una colangiografia retrògrada i vè-

**TAULA V**  
**COMPLICACIONS DE LA PAPILO TOMIA**

	D'UNA SERIE DE 5.790 PACIENTS		
	Nombre	Cirurgia	Morts
Hemorràgia (sense transfusió)	38	0	0
Hemorràgia (amb transfusió)	85	18	11
Prancreatitis	122	5	6
Perforació	57	28	1
Colangitis	78	26	2
Encastament de la panera	13	9	2
Total	393 (6,8%)	86 (22%)*	22 (0,37%)

\* És el 22% dels 393 pacients amb complicacions.

rem defectes de replecció dins el coledoc. Després de realitzar una papil·lotomia, amb una panera de Dormia vàrem treure el material de dins el coledoc que eren residus d'hidàtides. Així es va resoldre la icterícia.

Parlarem ara de les complicacions. L'hemorràgia és una de les complicacions de la papil·lotomia endoscòpica. Habitualment no té importància i molts pocs casos necessiten transfusions i encara més excepcional és la intervenció per aquesta causa. En tots els casos hem pogut preveure el curs de l'hemorràgia veient que passava després de la papil·lotomia. Una diatesi hemorràgica és pràcticament l'única contra-indicació de la papil·lotomia endoscòpica.

És important asenyalar que no hem tengut cap cas de perforació intestinal possiblement perquè no hem forçat l'exploració i hem tengut esment especial quan feiem una papil·lotomia a un pacient amb un diverticle peri-papil·lar.

Per acabar voldríem fer una reflexió sobre el lloc que pensam que ha d'ocupar la papil·lotomia endoscòpica dins la pràctica quotidiana. Les possibilitats que ofereix aquesta tècnica quirúrgica nova són ben evidents. Sobretot en els pacients de risc

quirúrgic elevat. És important que els metges, cirurgians i no cirurgians, coneguin la papil·lotomia endoscòpica. La coordinació i el bon enteniment entre el metge que fa la indicació i el metge que realitza la tècnica és essencial per aconseguir millorar l'assistència dels malalts. Objectiu que tots pretenem.

## Resum

La colangiopancreatografia retrògrada ha modificat l'aproximació diagnòstica i el tractament de diverses malalties biliars i pancreàtiques.

La papil·lotomia endoscòpica és un gest quirúrgic que molt sovint acompanya una colangiografia retrògrada. En els darrers anys aquesta tècnica quirúrgica nova ha tengut una gran difusió.

En aquest treball descrivim la manera com es fa la papil·lotomia endoscòpica i presentam la nostra experiència amb una sèrie de 110 esfinterotomies endoscòpiques. Hem fet 75 papil·lotomies per resoldrecoledocolitiasi. Discutim especialment les indicacions, les complicacions i l'evolució dels pacients.

## Bibliografia

- a. Sobre aspectes tècnics i generals
1. Cotton PB. Duodenoscopic sphincterotomy and bile-duct stone retrieval. Dins: Therapeutic endoscopy and radiology of the gut. Editat per Ben-

net JR. Chapman and Hall, London 1981, 169-184.

2. Silvis SE, Vennes JA. Endoscopic retrograde sphincterotomy. Dins: Therapeutic gastrointestinal endoscopy. Editat per Silvis SE. Igaku-Shoin, Nova York 1985, 198-240.

3. Venu RP, Geenen JE. Endoscopic sphincterotomy. *Dins: Techniques in therapeutic endoscopy*. Editat per Wayne J, Geenen J, Fleischer D. Gower Medical Publishing, Nova York 1987.
  4. Neuhaus B, Safrany L. Complications of endoscopic sphincterotomy and their treatment. *Endoscopy* 1981, 13: 197-199.
  5. Rösch W, Riemann JF, Lux G, Lindner HG. Long-term follow-up after endoscopic sphincterotomy. *Endoscopy* 1981, 13: 152-153.
- b. Aspectes concrets
6. Safrany L, Cotton PB. Endoscopic management of choledocholithiasis. *Surg Clin North* 1982, 62: 825-836.
  7. Mee AS, Vallon AG, Croker JR, Cotton. Non-operative removal of bile duct stones by duodenoscopic sphincterotomy in the elderly. *Br. Med. J.* 1981, 283: 521-523.
  8. Neoptolemos JP, Carr-Locke DL, Fossard DP. Prospective randomised study of preoperative endoscopic sphincterotomy versus surgery alone for common bile duct stones. *Br. Med. J.* 1987, 294: 470-474.
  9. Summerfield JA. Biliary obstruction is best managed by endoscopists. *Gut* 1988, 29: 741-745.
  10. Safrany L. Duodenoscopic sphincterotomy and gallstone removal. *Gastroenterology* 1977, 72: 338-343.
  11. Davidson BR, Neoptolemos JP, Carr-Locke DL. Endoscopic sphincterotomy for common bile duct calculi in patients with gallbladder in situ considered unfit for surgery. *Gut* 1988, 29: 114-120.
  12. Koch H, Rösch W, Schaffner O, Demling L. Endoscopic papillotomy. *Gastroenterology* 1977, 73: 1393-1396.
  13. Krims PE, Cotton PB. Papillotomy and functional disorders of the sphincter of Oddi. *Endoscopy* 1988, 20: 203-206.
  14. Guelrud M. Papillary stenosis. *Endoscopy* 1988, 20: 193-202.
  15. Classen M. Endoscopic approach to papillary stenosis. *Endoscopy* 1981, 13: 154-156.
  16. Rosseland AR, Solhaug JH. Early or delayed endoscopic papillotomy in gallstone pancreatitis. *Ann Surg* 1984, 199: 165-167.
  17. Van der Spuy S. Endoscopy sphincterotomy in the management of gallstone pancreatitis. *Endoscopy* 1981; 13: 25-26.
  18. Frost R, Somers S, Stevenson G. Acute biliary pancreatitis. The role of interventional radiology. *J. Clin. Gastroenterol.* 1987, 9: 4-7.
  19. Axon ATR. Endoscopy in the diagnosis and therapy of pancreatic disorders. *Clin. Gastroenterol.* 1986, 15: 279-304.
  20. Choi TK, Wong J. Endoscopic retrograde cholangiopancreatography and endoscopic papillotomy in recurrent pyogenic cholangitis. *Clin. Gastroenterol.* 1986, 15: 393-416.
  21. Popiela T, Karcz D, Marecik J. Endoscopic sphincterotomy as a therapeutic measure in cholangitis and as prophylaxis against recurrent biliary tract stones. *Endoscopy* 1987; 19: 14-16.
  22. Marbet UA, Stalder GA, Faust H, Harder F, Gyr K. Endoscopic sphincterotomy and surgical approaches in the treatment of the sump syndrome. *Gut* 1987, 28: 142-145.
  23. Leese T, Neoptolemos JP, West KP, Talbot IC, Carr-Locke DL. Tumours and pseudotumors of the region of the ampulla of Vater: an endoscopic, clinical and pathological study. *Gut* 1986, 27: 1186-1192.
  24. Sivak MV. Clinical and endoscopic aspects of tumors of the ampulla of Vater. *Endoscopy* 1988, 20: 211-217.
  25. Huibregtse K, Tytgat GNJ. Carcinoma of the ampulla of Vater: the endoscopic approach. *Endoscopy* 1988, 20: 223-226.
  26. Siegel JH, Harding GT, Chateau F. Endoscopic incision of choledochal cysts (choledochocoele). *Endoscopy* 1981, 13: 200-202.