

# Protocolos y casuísticas

## Planificación clínico-terapéutica de las tumoraciones cervicales.

### Nuestra casuística en un año y medio

F. Tolosa Cabani,  
R. Soler Vilarrasa,  
A. Mas Bonet

#### Introducción

La región cervical, por sus características embriológicas, anatómicas y por ser frecuente asiento de procesos inflamatorios y oncológicos es una región con patología tumoral diversa cuyo diagnóstico no siempre es fácil por diferentes motivos como veremos más adelante.

Además y en cuanto se refiere a las tumoraciones malignas, una actuación incorrecta en el primer momento va a modificar el pronóstico de la enfermedad con las consecuencias que de ello se derivan.

De ahí que este trabajo comprenda una parte en donde se estudian los protocolos y pautas a seguir ante una tumoración cervical y por otra nuestra propia casuística en los casos en que el diagnóstico ha debido hacerse quirúrgicamente durante un año y medio.

No debemos olvidar que es una pa-

tología que puede presentarse no sólo a especialistas del área cervicofacial sino también a cirujanos, internistas, oncólogos, generalistas, etc.

#### Consideraciones anatómicas

Es indudable que la región cervical presenta unas particularidades anatómicas que conviene conocer.

Por un lado es una zona de gran asentamiento linfático y recibe afecciones procedentes de toda el área cefálica, así como mediastínica y abdominal.

Además de la vascularización linfática, el cuello posee una gran riqueza vascular arterial y venosa que juntamente con numerosos elementos nerviosos son también asiento de formaciones tumorales.

Por otro lado las vísceras del cuello, faringe, esófago cervical, laringe y tráquea, aparte de tener una incidencia alta en tumores malignos, pueden desarrollar divertículos, laringoceles, etc. que se manifiestan como tumores cervicales.

La presencia en esta zona de las glándulas salivares hace, que la frecuente patología inflamatoria y en menos relieve la tumoral de ellos, se manifiestan también como formaciones tumorales en el cuello.

Por último recordemos que por sus orígenes embrionarios la región cervical puede presentar formaciones quísticas o fístulas procedentes de restos principalmente del segundo arco branquial.

#### Conducta a seguir

*Anamnesis.* Cuando un paciente acude por notar la presencia de una tumoración cervical, se iniciará la anamnesis con todo aquello referente a la propia tumoración (antigüedad, dolor, forma de crecimiento, si ha supurado, etc) indagando a conti-

nuación sobre síntomas que el paciente puede incluso considerar insignificantes en la región oral, áreas ORL (disfagias, disfonías, etc.), broncopulmonar, digestiva, genitourinaria, región cutánea cérvico-facial además de otras que puedan hacer pensar en una hemopatía.

Debe pedirse información sobre antecedentes patológicos que pueden orientarnos sobre la etiología (tuberculosis, etc.) y conocer la profesión (soplador de vidrio, trompeta, etc.).

*Exploración.* La exploración de la región cervical debe iniciarse con una inspección de la misma estando el enfermo lógicamente sin ropa. Podemos ver si hay fístula o la hubo, si hay congestión, etc.

La palpación se hará con el paciente sentado, la cabeza algo flexionada y el explorador colocado de pie detrás del paciente. Se hará con una mano en cada lado del cuello (ver figura 1). Se buscará y delimitará la tumoración conociendo el tamaño, la dureza, si está fijada o no a piel o a planos profundos, si es dolorosa, si

los bordes son lisos o no, si fluctúa, si se reduce, si late, si al presionar ocasiona mal gusto a la boca.

Todos estos datos junto a la localización, deben quedar bien reflejados a fin de poderlo valorar en posteriores controles.

En estas maniobras deben descartarse aquellos resaltes anatómicos que pueden hacer pensar en una tumoración cervical, sobre todo en personas de cuello delgado y estructuras atróficas (bulbo carotídeo, hioides, cartílago tiroides, etc.).

Puede ser útil hacer una auscultación de la masa en caso de sospecha de aneurisma.

A continuación y aunque no se refieran síntomas, debe hacerse una exploración básica de la esfera oral y O.R.L. y una analítica general. (Ver esquema 1.)

Si la tumoración cervical tiene signos y síntomas y no encontramos su origen haríamos el tratamiento a base de antibióticos de amplio espectro y anti-inflamatorios.

Si no desaparece o si se trata de un tumor «frío» después de descartar de nuevo su origen en la región oral

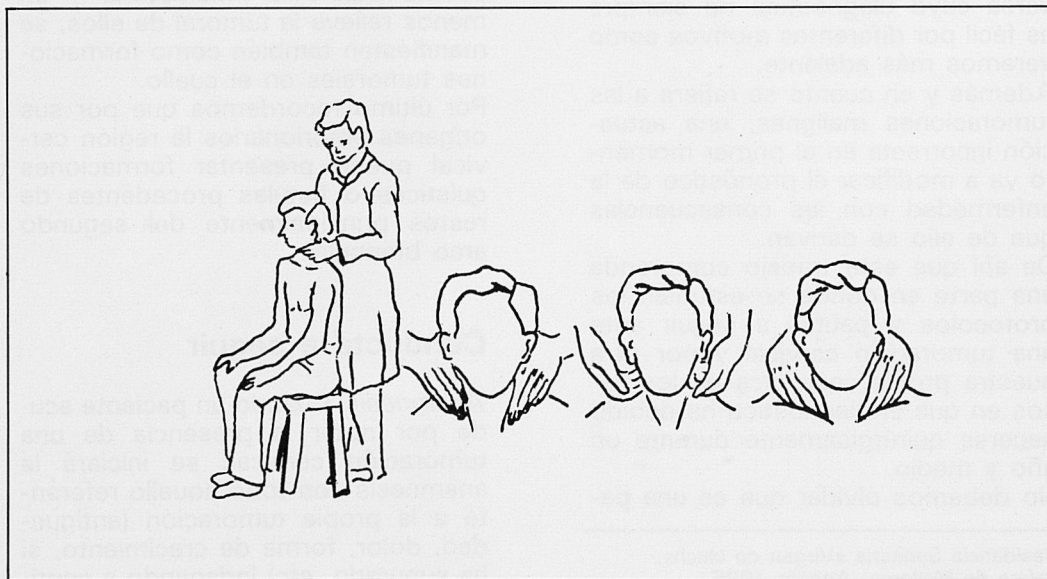
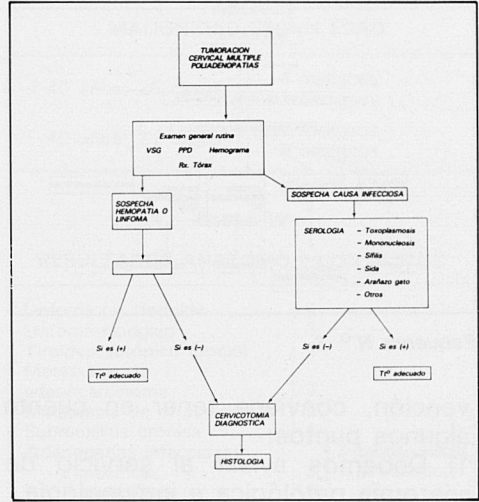
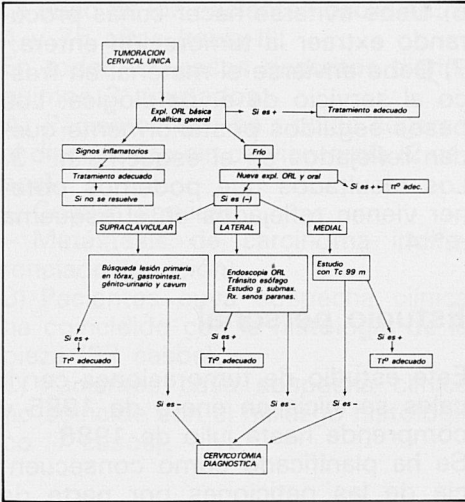


Figura 1



Esquema N.º 1

Esquema N.º 2

y O.R.L. se proseguirá el estudio según la localización.

Si la tumoración está ubicada en la fosa supraclavicular, la búsqueda se dirigirá al estudio de patología tumoral intratorácica, gastrointestinal y genitourinaria sin olvidar el estudio a fondo del cavum, cuyas neoplasias malignas debutan con frecuencia en forma de adenopatía cervical baja.

Si es lateral alta o media se realizará un estudio O.R.L. endoscópico, tránsito esofágico, Rx. de senos paranasales y estudio de la glándula submaxilar.

Si es medial hay que pensar en patología de glándula tiroides (quiste tirogloso, tiroides ectópico).

Si todas estas exploraciones son negativas, somos partidarios entonces de realizar una cervicotomía para diagnóstico, aunque si está en nuestras posibilidades puede realizarse antes un TAC de la región craneal y cervical, así como la detección del título de Ac anti Epstein-Barr, las cuales están elevadas en un carcinoma de cavum. Caso de poliadenopatías aconsejamos seguir la orientación del esquema n.º 2.

¿Cuándo estaría indicada la punción bióptica?

Para nosotros las indicaciones más importantes serían:

- Pacientes que su estado general no permite la cirugía.
- Pacientes que han estado irradiados apareciendo una tumoración en esta zona.
- Cuando la tumoración es grande y fija, no pudiéndose tratar quirúrgicamente.

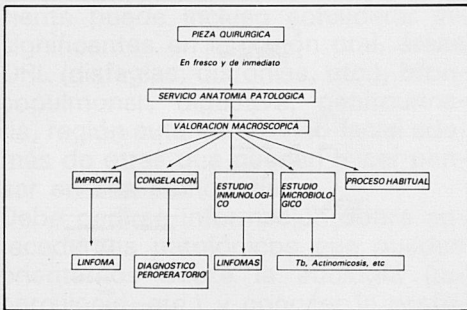
Evidentemente esta técnica tiene la ventaja de la rapidez pero su negatividad no excluye una neoplasia maligna. Además debe ser hecha por personas expertas en este tipo de técnicas.

## Cervicotomía

Hemos visto que en ocasiones las exploraciones no permiten llegar al diagnóstico de una tumoración cervical. En estos casos se impone una cervicotomía que debe ser diagnóstica en primer lugar y curativa si es posible. En ningún caso debe modificar el pronóstico, cosa que sucede si no se siguen unas determinadas normas.

Por eso antes de iniciar esta inter-





Esquema N.º 3

vención, conviene tener en cuenta algunos puntos:

- 1) Debemos avisar al servicio de anatomía patológica e inmunología.
- 2) Realizarla con anestesia general si el estado del paciente lo permite.
- 3) Tener en cuenta que puede ser una intervención más larga de lo previsto (a efectos de anestesia, equipo quirúrgico, etc).
- 4) La incisión debe seguir una norma, ya que en función de los hallazgos quirúrgicos o histopatológicos peroperatorios, puede ser necesario prolongarla. Además debe permitir un amplio campo quirúrgico.
- 5) Si hay varios ganglios, debe extraerse el más grande y el menos necrosado, siempre que sea posible.

- 6) Debe evitarse hacer cuñas procurando extraer la tumoración entera.
- 7) Debe enviarse el material en fresco al servicio de a. patológica. Los pasos seguidos posteriormente quedan reflejados en el esquema n.º 3. Los resultados que podemos obtener vienen reflejados en el esquema n.º 4.

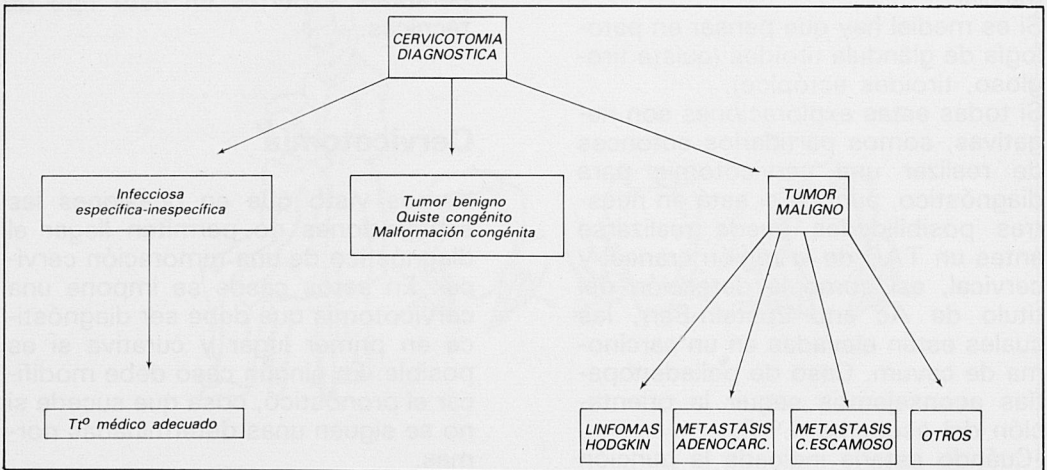
## Estudio personal

Este estudio de tumoraciones cervicales se inicia en enero de 1985 y comprende hasta julio de 1986.

Se ha planificado como consecuencia de las peticiones por parte de otros servicios de exploraciones O.R.L. posteriores a cervicotomías no concluyentes, o bien, que aún siéndolo fue necesario hacer la exploración O.R.L. por ser metástasis de carcinoma escamoso.

Por ello hemos creído necesario planificar una actuación conjunta y protocolizar el acto quirúrgico.

Se trata de 46 casos cuyo signo principal y en ocasiones único ha sido la presencia de tumoraciones cervicales. Los pacientes proceden de diversos servicios de la Residencia Sanitaria «Virgen de Lluch» de Palma de Mallorca (tabla I).



Esquema N.º 4

La edad de los pacientes oscila entre 4 y 75 años (tabla II).

En todos los casos descritos distinguimos 3 apartados:

A) Pacientes que ha podido llegarse al diagnóstico sin cervicotomía (2 casos).

– Costilla cervical.

– Metástasis de carcinoma indiferenciado (punción).

B) Pacientes cuya sospecha clínica ha coincidido con la histología de la pieza (37 casos).

C) Pacientes cuya sospecha clínica no coincide con el hallazgo histológico (7 casos).

## Conclusiones

1) La mayor parte de enfermos proceden de Medicina Interna y O.R.L. (Ver tabla I).

**TABLA I  
PROCEDENCIA**

Medicina interna .....	20
O.R.L. ....	17
Oncología .....	4
Ginecología .....	3
Pediatría .....	1
Máxilo-facial .....	1

**TABLA II  
EDAD**

0-10 años .....	4
10-20 años .....	5
20-30 años .....	5
30-40 años .....	11
40-50 años .....	2
50-60 años .....	9
60-70 años .....	7
70 años .....	3

**TABLA III  
MALIGNIDAD SEGUN EDAD**

< 40 años: 25 casos:	} - 4 malignos - 21 benignos
> 40 años: 21 casos:	

**TABLA IV  
RESULTADOS ANATOMO-PATOLOGICOS**

Linfoma no Hodgkin .....	5	
Linfoma Hodgkin .....	3	
Tiroides ectópico (bocio) ...	1	
Metástasis de adenocarcinoma .....	3	
Metástasis de c. escamoso .....	5	
Submaxilitis crónica .....	1	
Adenopatías infecciosas:		} 2 tuberculosas 1 actinomicosis
Específicas .....	3	
Inespecíficas .....	10	
Quistes y restos embrionar .....	13	
Schwannoma .....	1	

2) Hay que hacer notar el gran número de casos de tumores malignos de enfermos de edad superior a 40 años (ver esquema). Los cuatro casos de proceso maligno de < 40 años son linfomas (tabla III).

3) Alta coincidencia de la sospecha clínica con la anatomía patológica (37 casos).

4) Los adenocarcinomas tienen un origen infraclavicular. De los 3 encontrados 2 son de mama y otro de testículo.

5) Es de resaltar la gran incidencia de quistes y restos embrionarios congénitos (13 casos) (tabla IV).

6) La mitad de los casos malignos corresponden a linfomas (8 casos). De ahí la gran importancia de la técnica quirúrgica e histopatológica para su clasificación dentro de los linfomas.