

## Revisiones

# Examen doppler en la insuficiencia valvular mitral: nuevos aspectos de un viejo problema

G. Pons Llado

### Introducción

La regurgitación sistólica de la válvula mitral es un fenómeno anormal cuya trascendencia fisiopatológica es variable. Existen casos en que la cuantía del volumen regurgitante es tal que la sobrecarga impuesta al corazón izquierdo condiciona el cuadro clínico del paciente, mientras que en otros es un trastorno secundario, y, en estos casos, no siempre es identificable una anomalía morfológica en la propia válvula que justifique esa regurgitación, habitualmente de grado ligero.

La etiología de la insuficiencia mitral (IM) es múltiple, hecho que se explica por el número de estructuras cardíacas que intervienen en el cierre de la válvula: las valvas en sí, el anillo valvular, las cuerdas tendinosas, los músculos papilares y el estado del propio ventrículo izquierdo. La valvulopatía reumática sigue siendo un factor etiológico a tener en cuenta, aunque hoy en día, cuantitativamente, son más importantes el prolapso valvular mitral y la cardiopatía isquémica como causas de IM en el adulto<sup>1</sup>.

Nos proponemos, en el presente trabajo, discutir nuevos aspectos de la fisiopatología de la IM que han surgido

recientemente al aplicar en el estudio de la misma un nuevo método de caracterización del flujo sanguíneo, como es el examen Doppler.

### Técnicas Doppler en Cardiología

El impacto de una onda sonora con un objeto en movimiento condiciona un cambio en la frecuencia de dicha onda que es proporcional a la velocidad del objeto. La frecuencia de onda resultante es, a la vez, superior o inferior a la inicial, según el objeto se acerque o se aleje del foco emisor sonoro. Este fenómeno físico se denomina Doppler en honor a su descubridor, y ha encontrado gran aplicación en medicina para el estudio de flujos sanguíneos intracardíacos o periféricos. En nuestro medio, el foco emisor es un transductor de ultrasonidos emitiendo a una frecuencia conocida, y el objeto son los propios hematíes circulantes, cuya velocidad y dirección desviarán la frecuencia de emisión inicial en un determinado sentido. Esta magnitud se recoge por el mismo transductor como un eco, siendo relativamente fácil entonces el cálculo de la velocidad de la sangre.

La señal obtenida al enfocar un transductor de ultrasonidos Doppler sobre una corriente sanguínea proporciona información sobre tres parámetros (Figura 1): la dirección del flujo, la velocidad de la sangre a lo largo del tiempo y las características de laminaridad o turbulencia del flujo en sí, o, dicho de otra manera, si la mayoría de los elementos (hematíes) que componen ese flujo viajan con la misma velocidad y dirección (flujo laminar) o sí, por el contrario, existen amplias variaciones de estos parámetros entre los elementos considerados en la muestra de estudio (flujo turbulento). Esta información se consigue gracias al análisis espectral de la señal, que indica instantáneamente la dispersión de frecuencias en el flujo.

Dos sistemas Doppler se utilizan en

Gabinete de Ecocardiografía Doppler Hospital de Sant Pau. Barcelona.

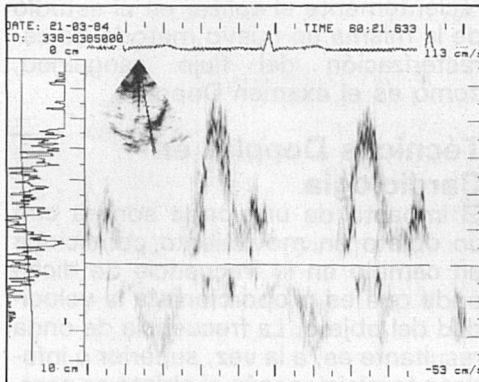


Fig. 1

Examen Doppler del flujo intraventricular izquierdo captado desde una proyección apical. El ECG simultáneo (arriba) permite una correlación con el ciclo cardíaco. Se observa una curva de flujo sistólico negativa, por debajo de la línea de cero, que corresponde al flujo de eyección, que se aleja del transductor; la curva diastólica positiva corresponde al flujo de entrada mitral, en dirección al transductor, y muestra una forma característica bimodal. La escala graduada de la derecha permite la estimación de la velocidad en cualquier punto de la curva. El análisis espectral de la señal muestra un agrupamiento de las frecuencias en una banda relativamente estrecha, como corresponde a un flujo laminar normal.

Cardiología: el Doppler de onda pulsada (DOP) y el de onda continua (DOC). No entraremos en las diferencias técnicas entre ambos, pero sí en las de orden práctico.

El DOP (Figura 2) permite estudiar selectivamente el flujo en una región determinada, definida por el llamado «volumen de muestra», manejable a voluntad y que, integrado en un equipo de ecocardiografía bidimensional (2D) convencional, posibilita una exploración del flujo intracardíaco exhaustiva. La principal utilidad de la técnica es la localización de flujos anormales de regurgitación valvular. En esta modalidad el transductor emite pulsos de ultrasonidos intermitentemente, al tiempo que recibe las señales reflejadas; dado que la velocidad de propagación del sonido en los tejidos es constante, no resulta difícil analizar las señales de una determina-

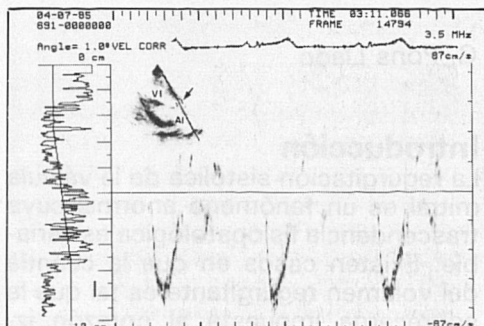
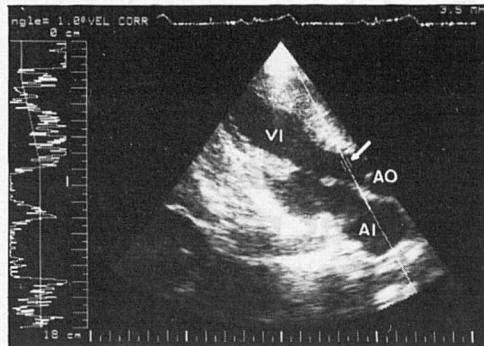


Fig. 2

a) Proyección apical longitudinal del corazón izquierdo. El volumen de muestra (flecha) del Doppler pulsado se halla en la cámara de salida del ventrículo izquierdo. b) El análisis Doppler del flujo en la posición indicada muestra un flujo sistólico normal, que se aleja del transductor, cuyo pico máximo alcanza casi el límite de velocidad del sistema en este caso (87 cm/seg); el perfil del flujo es claramente laminar. VI: ventrículo izquierdo; AI: aurícula izquierda; AO: aorta.

da profundidad teniendo en cuenta el tiempo transcurrido entre emisión y recepción del pulso sonoro. El DOP tiene, no obstante, una gran limitación, como es la imposibilidad técnica de captar velocidades sanguíneas por encima de un determinado nivel, dependiente de la profundidad a que se muestrea y de la frecuencia de emisión del transductor (Figura 2).

En la modalidad de DOC el transductor no emite por pulsos sino continuamente, al tiempo que recibe señales reflejadas, con lo que no es posible delimitar una muestra en profundidad, sino que la señal recibida proviene de todo el flujo con que haya impactado

el haz ultrasónico a todo lo largo de su recorrido. El DOC permite el cálculo de la velocidad máxima sin limitaciones (Figura 3), parámetro imprescindible para valorar una estenosis valvular, ya que la severidad de la misma se relaciona directamente con la velocidad que adquiere la sangre al atravesarla.

En cualquier caso, la técnica Doppler está completamente validada<sup>2</sup> y se ha convertido en un método de primera línea en cualquier laboratorio de diagnóstico cardiológico no invasivo.

### El examen Doppler en la insuficiencia mitral

El diagnóstico de la presencia de una IM por DOP se basa en la demostración de una señal de flujo sistólico turbulento y de alta velocidad al situar el volumen de muestra en la aurícula izquierda, justo detrás del punto de cierre de la válvula mitral (Figura 4).

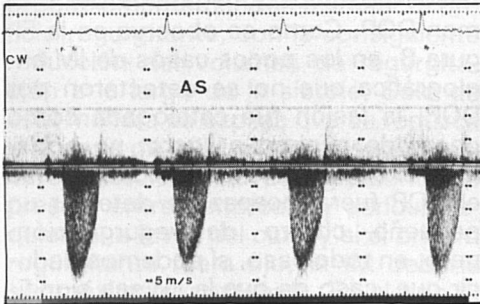


Fig. 3

Examen Doppler de onda continua (CW) en un caso de estenosis aórtica (AS) desde una proyección apical. Las altas velocidades que alcanza el chorro eyectivo en este caso (casi 5 m/seg) sólo pueden registrarse por el método de DOC.

Nuestro grupo ha llevado a cabo un estudio<sup>3</sup> sobre la utilidad de la técnica de DOP en la detección y cuantificación de la IM por comparación con la ventriculografía de contraste, dado que éste método hemodinámico es el aceptado como standard en la evaluación de la lesión.

El grupo de estudio constaba de 64 pacientes sometidos a cateterismo ru-

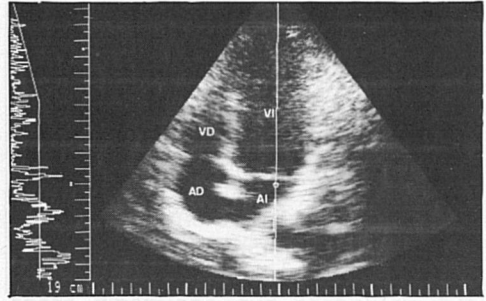


Fig. 4

Plano bidimensional apical de cuatro cámaras, que muestra el cursor del DOP a lo largo de las cavidades izquierdas y con el volumen de muestra (círculo) situado en la aurícula izquierda (AI), justo detrás del punto de cierre de la válvula mitral. VI: ventrículo izquierdo; AD: aurícula derecha; VD: ventrículo derecho.

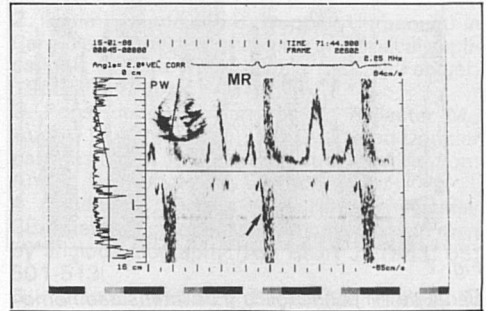


Fig. 5

Examen Doppler de onda pulsada (PW) de un caso de insuficiencia mitral (MR). La señal de turbulencia sistólica en la aurícula izquierda (flecha) se halla claramente limitada al tiempo protosistólico (tipo I) y se aprecia como positiva y negativa debido a que la alta velocidad del chorro rebasa ampliamente el límite para el sistema DOP y las señales que se pierden por debajo reaparecen por la parte superior (fenómeno de aliasing). El flujo diastólico positivo es normal y representa el flujo de entrada mitral.

tinario a causa de cardiopatía reumática e isquémica principalmente. A todos ellos se practicó un examen eco/Doppler durante las 24 horas previas al estudio hemodinámico. En 9 pacientes (15 %) no se pudieron establecer correlaciones, 6 de ellos a causa de una ventriculografía deficiente y 3 por un estudio eco/Doppler técnicamente incompleto. La sensibilidad del DOP en la detección de la lesión fue del 89 % y la especificidad del 88 %. Para la cuantificación de la mis-

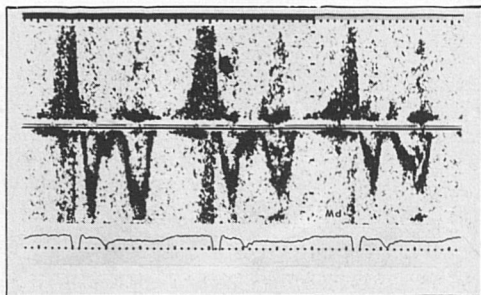


Fig. 6

Examen DOP que muestra una señal de IM que se prolonga a lo largo de toda la sístole pero cuya intensidad es claramente decreciente hasta que, en telesístole casi no se capta flujo (tipo II).

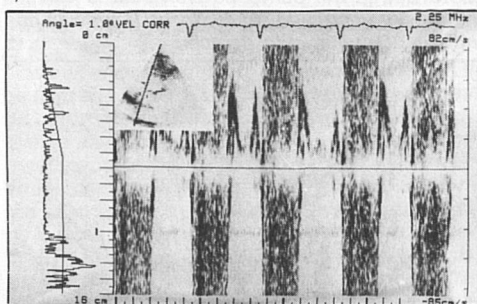


Fig. 7

Señal de IM pansistólica y de intensidad homogénea (tipo III).

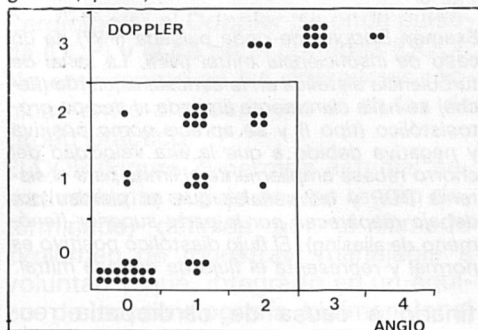


Fig. 8

Correlación entre los patrones Doppler descritos (ordenadas) y el grado angiográfico de severidad de la lesión (abscisas). Se aprecian 3 casos de falsos positivos y 4 falsos negativos.

ma se consideraron tres diferentes patrones de la propia señal anómala auricular izquierda: en el llamado tipo I (Figura 5) el flujo de regurgitación se limita al período protosistólico, no captándose señal durante el resto de la sístole; el tipo II (Figura 6) corres-

ponde a un flujo pansistólico, aunque con una señal de intensidad claramente decreciente a lo largo del tiempo sistólico; en el tipo III (Figura 7) la señal de regurgitación sistólica es homogénea en intensidad durante toda la sístole. Nuestra hipótesis era que estos patrones Doppler debían estar relacionados con el volumen regurgitante. La comparación de los mismos con los patrones de severidad establecidos a partir de la ventriculografía por observadores independientes mostró la distribución que se observa en la Figura 8, donde se confirma que una IM ligera a menudo muestra patrones Doppler protosistólicos o de intensidad sistólica decreciente, mientras que aquellas lesiones de grado importante se acompañaban de patrones pansistólicos tipo III.

## Discusión

Cabe un comentario sobre los casos falsos positivos y negativos del examen DOP. Como se observa en la Figura 8, en los pocos casos de IM angiográfica que no se detectaron por DOP, la lesión fue catalogada como de grado mínimo o ligero; no podemos excluir aquí la posibilidad de que el DOP fuera incapaz de detectar un pequeño chorro de regurgitación, pero, en todo caso, sí podemos deducir que, caso de que la IM sea significativa, siempre se capta una señal por Doppler. Aquellos casos positivos al DOP en los que no se visualizó IM en la ventriculografía resultan más interesantes: está aceptado<sup>4</sup> que pueden existir pequeñas IM con un chorro excéntrico que, en la ventriculografía pase desapercibido por superposición de la propia sombra ventricular izquierda, mientras que otra explicación, más especulativa, sería el hecho, también referido<sup>5</sup>, de que la IM es una lesión dinámica, cuya severidad es variable y puede depender de varios factores, especialmente de las condiciones de trabajo ventricular izquierdo.

Un hallazgo peculiar lo constituye el tipo I de IM por DOP (Figura 5), que se observó en 8 pacientes. La existencia de una regurgitación exclusivamente limitada a la protosístole no ha sido considerada hasta ahora sino en condiciones experimentales<sup>6</sup>, probablemente por el hecho de que la ventriculografía de contraste no posee suficiente resolución temporal para un estudio detallado de ese fenómeno. El número de casos en que nosotros lo hemos observado creemos autoriza a considerar el hecho de que, con frecuencia, la IM de grado ligero se limita a la protosístole, pudiendo aquí especular sobre la contracción del anillo mitral como factor limitante del orificio de regurgitación. El patrón de tipo II (Figura 6) apoya aún más esta hipótesis, al observarse una señal DOP de intensidad máxima en protosístole, pero claramente decreciente: la contracción anular y la progresiva caída de la postcarga ventricular en sístole probablemente tienden a limitar el orificio regurgitante, con la consiguiente reducción del volumen de regurgitación a lo largo de la sístole. Sólo de esta manera se explica que se reduzca la cuantía de la IM mientras se mantiene en sístole el elevado gradiente de presión entre ventrículo y aurícula izquierda, a favor del cual, y si el orificio regurgitante fuera fijo, la IM debería ser máxima y sostenida. En el tipo III (Figura 7) la señal DOP es la homogé-

nea, siendo la IM en estos casos angiográficamente importante, lo que sugiere que el orificio regurgitante es amplio y no puede ser limitado a lo largo de la contracción.

En todo caso, creemos que estos resultados permiten una amplia utilización del examen Doppler en el diagnóstico y cuantificación de la IM, reflejando además, en cada caso, los factores dinámicos que probablemente tienen efecto sobre la lesión.

#### Bibliografía

1. Roberts WC. Morphological features of the normal and abnormal mitral valve. *Am. J. Cardiol* 1983; 51: 1.005-1.028.
2. Hatle L, Angelsen B. *Doppler Ultrasound in Cardiology. Physical principles and clinical applications.* 2.ª ed. Philadelphia: Lea & Febiger, 1985.
3. Pons Lladó G., Carreras F., Ballester M., Augé J.M., Crexells C., Oriol A. Pulsed Doppler patterns of left atrial flow in mitral regurgitation. *Am. J. Cardiol.* 1986; 57: 806-810.
4. Sandler H., Dodge H.T., Hay RE, Rackley CE. Quantitation of valvular insufficiency in man by angiocardiology. *Am Heart J.* 1963; 65: 501-513.
5. Yoran C., Yellin EL, Becker RM, Gabbay S, Frater RWM, Sonnenblick EH. Dynamic aspects of acute mitral regurgitation: Effects of ventricular volume, pressure and contractility on the effective regurgitant orifice area. *Circulation* 1979; 60: 170-176.
6. Yellin EL. Mitral valve motion, intracardiac dynamics and flow pattern modelling: Physiology and pathophysiology. En: Ghista DN ed, *Advances in Cardiovascular Physics: Cardiovascular Engineering, Part I: Modelling.* Basilea: Karger 1983: 137-161.