

## Regeneració tissular guiada en Implantologia Oral

P. Riutord i Sbert

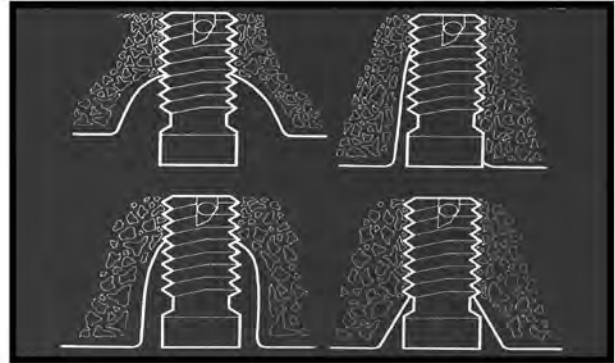
### Introducció

L'exodòncia o pèrdua de peces dentàries provoca una reabsorció de l'os alveolar que, en cas de ser severa, limita les posteriors possibilitats rehabilitadores mitjançant pròtesis estomatològiques<sup>(1)</sup>. La Implantologia Oral necessita un requisit primordial per a garantir l'èxit de l'osteointegració: La presència de suficient quantitat d'os maxil·lar<sup>(2)</sup>. És necessari per tant un teixit ossi romanent suficient tant en gruixa vestibulo-lingual, com en longitud corono-apical, amb unes adequades propietats biomecàniques<sup>(3)</sup>. Malgrat tot, l'augment de la demanda així com la deficient quantitat d'os maxil·lar receptor, condiciona que actualment s'estiguin realitzant tractaments implantològics amb una deficient volumetria òssia que condiciona l'aparició de dehiscències i fenestracions en zones òssies iguals o menors a la mida de l'implant, a no ser que se realitzin procediments quirúrgics complementaris com, l'expansió del regruix alveolar amb osteòtoms<sup>(4)</sup>, l'elevació del sinus maxil·lar (Sinus-Lift) o la lateralització del nervi dentari inferior. Igualment succeeix quan després d'una exodòncia s'introdueix un implant post-extraccio (Implant Transalveolar) estant per tant ancorat només en la seva porció apical per ser l'alvèol dentari de diàmetre major al de l'implant, en la majoria dels casos (Fig. 1). Els autoempelts, els al·loempelts i els xenoempelts, juntament amb els factors de creixement tissular, s'utilitzaran juntament amb les tècniques quirúrgiques esmentades, afavorint així la neoformació òssia<sup>(5)</sup>.

#### *Mecanismes de neoformació òssia.*

En la neoformació òssia intervenen varis mecanismes biològics<sup>(6)(7)</sup>:

1. Osteogènesi. Mecanisme mitjançant el qual, el material empeltat estableix centres de formació i creixement ossi. L'únic material capaç de realit-



*Figura 1. Implant transalveolar immediat, on el seu diàmetre és menor al de l'alvèol dentari*

zar-lo serà el teixit viu, es a dir, l'os del propi individu.

2. Osteoinducció. És la capacitat de produir la creació de teixit ossi a partir del teixit connectiu circumdant. És una transformació fenotípica i pertany a les proteïnes osteoinductores. Els materials osteoinductors més utilitzats en Implantologia Oral són els al·loempelts ossis deshidratats per congelació i desmineralitzats.

3. Osteoconducció. És la capacitat de produir un trabeculat o matriu òssia de suport per a guiar i afavorir el desenvolupament del teixit ossi, a partir de l'os existent i per sobre d'aquest. Aquesta característica està present en la hidroxiapatita i alguns substituïts ossis sintètics com el biocoral<sup>®</sup> o el fosfat tricàlcic en grànuls.

4. Osteotrofisme. És la capacitat d'augmentar la formació d'os en presència de cèl·lules osteogèniques, característica pròpia de la hidroxiapatita d'origen orgànic.

5. Osteofilia. És la capacitat d'aposió d'os, sense formació, característica del teixit ossi mineralitzat al·loplàstic.

6. Distracció Òssia. Els fragments resultants d'una fractura creada quirúrgicament, són allunyats mútuament a mesura que es va formant nou os en l'espai creat.

*Tipus d'empelt.*

L'obtenció del material a utilitzar en els empelts per a la formació de nou os, pot realitzar-se a partir d'os del propi individu (autòleg o autoempelt), o bé a partir d'empelts d'un individu distint però de la mateixa espècie (al·loempelt) o a partir d'os d'individus de diferent espècie (xenoempelt)<sup>(8)</sup>.

Els materials de procedència sintètica són també utilitzats com a únic material d'empelt o combinats amb altres tipus de materials. Un dels empelts mixts més utilitzats és el que està format per hidroxiapatita<sup>(9)</sup>, os humà cortical desmineralitzat i antibiòtic.

- Capacitat dels diferents tipus d'empelts:

Xenoempelts: només osteoconductors.

Materials sintètics: només osteoconductors.

Al·loempelts: osteoconductors i osteoinductors.

Autoempelts: osteoconductors, osteoinductors i osteogènics.

Els millors resultats pràctics s'obtenen a partir de diferents tipus de materials utilitzats conjuntament, ja que es combinen les seves propietats i no es requereix l'obtenció de grans quantitats d'os autòleg (el millor material sens dubte) que complica la tècnica i augmenta la morbiditat postoperatòria, el que motiva a una gran quantitat de pacients a rebutjar aquests tipus d'intervencions<sup>(10)(11)</sup>.

*Materials de barrera.*

Per l'altre costat, s'ha proposat l'ús de materials de formació de barrera per a contenir el material d'empelt i separar-lo dels teixits tous, impedint la proliferació d'aquests dintre de la zona quirúrgica. Això és degut al concepte d'Exclusió del Teixit Epitelial mitjançant l'ús de membranes que impedeixen la migració de cèl·lules epitelials del penjoll a la zona òssia que presenta el defecte, afavorint la creació d'un espai on es pot formar un coàgul sanguini i la seva posterior diferenciació cel·lular amb capacitat neoformadora d'os. Això és així perquè la velocitat de creixement del teixit epitelial és molt superior a la del teixit mesenquimal osteogènic. D'aquesta manera, al tapar amb una membrana una dehiscència, una

fenestració o una zona transalveolar, afavorim la neoformació òssia i per tant l'osteointegració de l'implant, impedint endemés la penetració del teixit connectiu tou del penjoll<sup>(12)</sup>, estimant aquest període crític en no menys de quatre setmanes i no més de vuit. Tindrem, així mateix, dues opcions per a controlar aquesta tècnica regenerativa; per un costat l'ús de membranes irreabsorbibles, les quals se retiraran a partir de les quatre setmanes, o bé, la utilització de membranes reabsorbibles que aconseguixin l'efecte barrera durant un temps no inferior a les quatre setmanes<sup>(13)</sup>.

Existeixen, per tant, dos tipus de membranes:

1. Reabsorbibles: A partir de duramàter, polyglactine 910,... i sobretot el colàgen, per ésser una proteïna present en el teixit connectiu i en l'ossi, exercint una acció d'influència sobre l'activitat cel·lular, induint el creixement, la migració i la diferenciació, el que facilita la reparació de la zona. Són molt utilitzades i de fàcil manipulació.

2. Irreabsorbibles: Malles de titani, membranes de gore-tex ®..., però en el camp que ens ocupa obliga a realitzar una segona intervenció quirúrgica per a la seva eliminació. Estan principalment indicades en zones on es requereix un gran suport per presència de grans defectes ossis. Abans eren més utilitzades, sobretot les de gore-tex ®<sup>(14)</sup>, requerint un aprenentatge previ damunt models especialment dissenyats i material quirúrgic específic.

*Plasma ric en plaquetes.*

A finals de l'any 1995 Anítua descriu la tècnica d'extracció i ús del PRP, on els resultats obtinguts en un estudi amb 1.800 implants, demostren que l'ús del PRP millora en un 136% l'apòsició òssia als dos mesos; es a dir, augmenta l'adherència a l'os 2,6 vegades superior al normal en el mateix període de temps<sup>(15)(16)(17)</sup>.

L'estratègia es basa en l'utilització de les plaquetes per dues raons: En primer lloc, perquè els factors de creixement estan dins de les mateixes i, per tant, el concentrat que li colocam al pacient en un determinat lloc, alliberen els factors de creixement que estan dins del citoplasma i són els encarregats d'estimular la formació de l'os.

En segon lloc, les plaquetes són les encarregades de formar factors de creixement en les etapes inicials d'una ferida. En una etapa posterior, els macròfags segreguen citoquines, completant el procés. Diverses investigacions demostren que un augment de la disponibilitat dels factors de creixement redueix el temps de cicatrització millorant els resultats, escurça el temps d'epitel·lització i minimitza les molèsties del pacient<sup>(18)(19)</sup>.

La seqüència del procés de reparació i els efectes del PRP són els següents: Després de produït un dany es genera una zona necròtica i s'atura la circulació en els límits de la lesió, omplint-se la cavitat amb un coàgul. Al no tenir vasos sanguinis hi ha un menor gradient d'oxigen condicionant el primer estímul que és l'hipòxia. Les plaquetes presents alliberen factors de creixement PDGF i TGF-beta. El PDGF té una funció osteoconduïda, dirigint les stem-cells cap a la seva funció osteoprogenitora<sup>(20)</sup>, i una funció mitògena augmentant la proliferació de cèl·lules en reparació i afavorint per mitosis contínues els brots vasculars. El TGF-beta actua sobre el pre-osteoblast induint-lo a la mitogènesi, sobre l'osteoblast perquè segregui matriu osteoide, a l'osteoclast inhibint-lo i al fibroblast estimulant el seu creixement i per tant afavorint la neoformació òssia. A partir d'ara comença la proliferació capilar dintre del coàgul i augmentaran els macròfags. En dues setmanes es restableix el ph i el gradient d'oxigen, les stem-cells formen nous nuclis ossis al voltant dels vasos i fibres neoformades. Es dilueix el coàgul, es degraden els teixits necròtics per mitjà de limfòcits, macròfags i osteoclasts<sup>(21)</sup>.

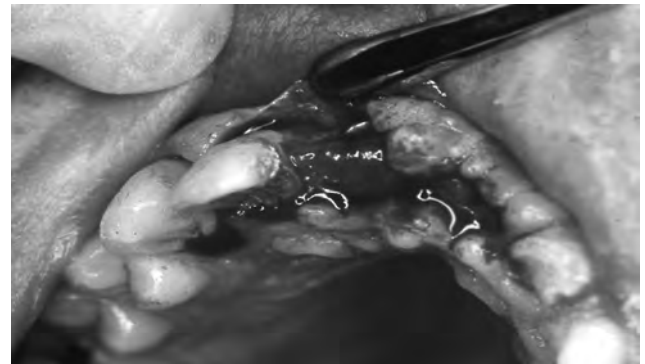Protocol actual d'obtenció del PRP<sup>(22)</sup>:

- S'extreuen de 10 a 50 cc. de sang del pacient. Obtenim un volum proporcional al cas quirúrgic.
- Es col·loca en un recipient estèril de plàstic o vidre siliconat amb una solució de citrat de sodi com anticoagulant.
- Es centrifuga durant 7-8 minuts obtenint tres capes de sedimentació.
- Es pipeteja la capa superior transparent, obtenint el plasma pobre en plaquetes (PPP).
- Es pipeteja la part mitja i una mica de la vermella perquè és aquí on es troben les plaquetes més joves, i s'obté el PRP.
- La inferior, on es troben els glòbuls vermells, es descarta.
- Es conserva a temperatura ambient durant 6-24

hores en moviment, mentre que per congelació pot ser molt més temps (de 3 a 5 dies).

- Activació: Es realitza amb clorur de calci al 10% per a proporcionar el calci que neutralitza al citrat de sodi. Es forma un tap gelatinós molt consistent. Quan s'activa, comença l'alliberació dels factors de creixement de les plaquetes, realitzant-lo 10 minuts abans de la seva utilització.
- S'obté un gel consistent rosat PRP (Fig. 2) i més transparent PPP,

els quals es poden barrejar amb substituïts autòlegs, heteròlegs o sintètics, permetent un fàcil maneig de les partícules que queden incloses en el gel.



*Figura 2. Plasma ric en plaquetes (PRP) col·locat sobre el defecte ossi que es pretén reparar, amb un aspecte gelatinós de color rosat*

El primer camp on s'ha posat en pràctica aquesta tècnica ha estat en el de la Cirurgia Oral. Amb aquesta estratègia s'ha aconseguit que una extracció dentària cicatritzi en menys de la meitat de temps i de forma més indolora<sup>(23)</sup>. També s'utilitza per a corregir defectes ossis al voltant d'implants dentals. Altres possibles aplicacions de la tècnica serien la consolidació de fractures i lesions en Cirurgia Ortopèdica i Traumatològica, la cicatrització de cremats en Cirurgia Plàstica i Reparadora i la resolució de lesions corneals en Oftalmologia.

## Mètode

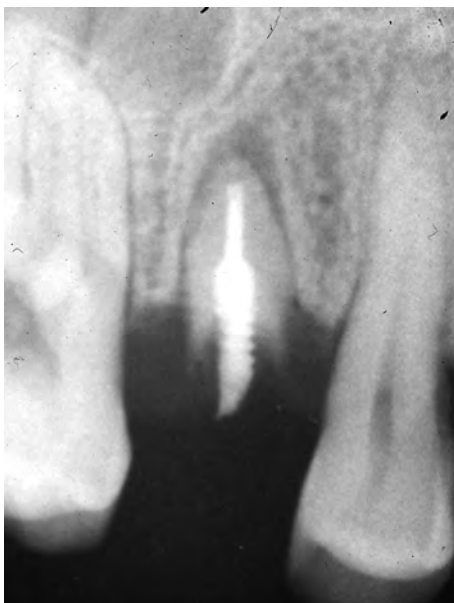Centrarem la utilització clínica en els implants immediats post-extracció (Implants Tran-alveolars) i en l'elevació del sinus maxil·lar (Sinus-Lift), per ésser els casos on quasi sempre és necessària la Regeneració Tissular Guiada.

*IMPLANTS TRANSALVEOLARS*

La substitució d'una dent perduda per un implant immediatament després de l'exodòncia, és i serà l'objectiu que perseguirà tant el pacient com el professional. Malgrat tot, hem de tenir en compte que després d'extreure una dent, l'os maxil·lar presenta un alvèol buit de la mida de l'arrel i d'una forma determinada, així com una solució de continuïtat dels teixits tous mucoperiòstics. Uns dels ideals seria la substitució de l'arrel perduda per un implant de la mateixa mida, dissenyant ja els fabricants unes formes que rememoren la forma radicular. Però sabem que hi ha arrels de totes les mesures i formes, moltes de vegades caprichoses, que fan quasi sempre impossible trobar un implant exactament compatible amb la forma que volem. Això implica, en la major part dels casos, una discrepància entre la forma de l'alvèol i l'implant, quedant espais buits que hem d'aconseguir ossificar<sup>(24)</sup>. Per tant, un cas clínic que pot representar un bon exemple de la Regeneració Tissular Guiada, és el de la reposició immediata d'una dent perduda per un implant<sup>(25)(26)</sup>.

*Tipus d'intervenció*

El pacient fou un home de 35 anys que presentava un premolar superior al final ja de les seves possibilitats conservadores, representant un fracàs de les tècniques utilitzades, així com un deteriorament dels teixits durs dentaris (Fig. 3).



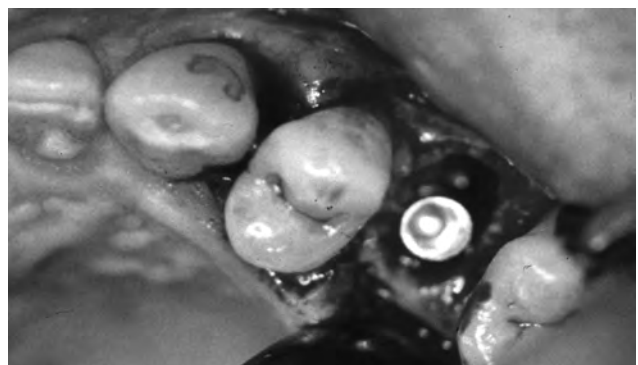
*Figura 3. Radiografia d'un pacient observant un rest radicular de la peça dentària 25, prèvia a l'exodòncia*

L'endodòncia, la reconstrucció i la corona dentària, arribaren ja als seus límits i se li va aconsellar l'extracció del rest radicular i la col·locació immediata d'un implant a la zona alveolar. Després de realitzar l'història clínica i explicat el consentiment informat del cas, s'inicià el procediment quirúrgic.

*Procediment quirúrgic*

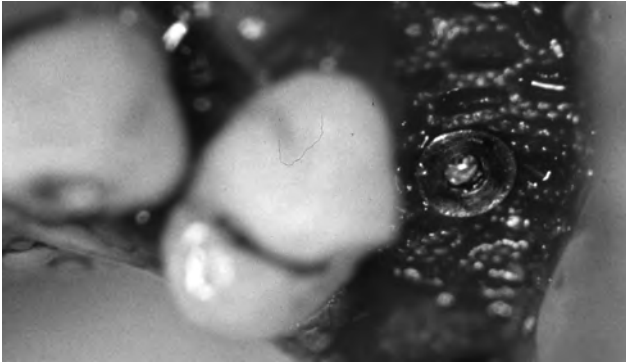
Després d'anestesià la zona mitjançant infiltració vestibular i palatina, es procedí a l'extracció del rest radicular i legrat exhaustiu de l'alvèol dentari.

Es va separar el penjoll mucoperiòstic per la zona vestibular i palatina, i en sentit mesio-distal fins a una distància d'una peça dentària i mitja, evitant així descàrregues incisionals en sobre. El següent pas fou ja la trepanació seriada i la col·locació de l'implant dentari (Fig. 4),



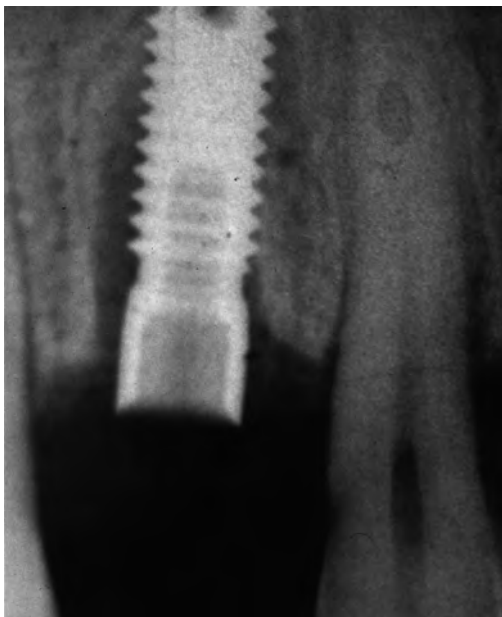*Figura 4. Inserció d'un implant immediat post-extracció (Implant Transalveolar), després de l'exodòncia del rest radicular de la peça dentària 25, observant un defecte ossi periimplantari per ser l'alvèol d'un diàmetre superior al de l'implant*

estabilitzat únicament per la part supra-apical; es a dir, la zona alveolar no es va trepanar ja que era d'un diàmetre superior al de l'implant. Per tant, l'estabilitat primària de l'implant vingué condicionada per la quantitat d'os que vàrem poder trepanar entre el fons de l'alvèol i el sinus maxil·lar, que en aquest cas fou suficient, apurant la tècnica de trepanació mitjançant l'ajuda radio-visio-gràfica. Es va col·locar un implant dentari roscat d'hexàgon intern i, en aquest cas, es va procedir a regenerar l'espai buit entre la porció coronal de l'implant i la paret de l'alvèol, mitjançant una membrana reabsorbible de vicryl-colàgen com a barrera, evitant així el creixement de teixits tous, sobretot epitelials de creixement més ràpid que l'os, dintre d'aquesta zona que volíem que s'ossifiqués i així garantir l'estabilitat del tractament implantològic<sup>(27)</sup>.



*Figura 5. Col·locació d'una membrana de vicryl-colàgen damunt d'un Implant Transalveolar, estabilitzada amb el tap de tancament*

L'estabilitat de la membrana es va aconseguir mitjançant el tap de tancament de l'implant (Fig. 5), assegurant així la posició inicial, ja que la mobilitat de la boca és constant degut a la masticació, la fonació i la deglució. No es va utilitzar cap tipus d'empelt (Fig. 6), confiant únicament amb l'efecte barrera de la membrana reabsorbible i en l'ossificació ulterior del coàgul format per sota d'ella. Als tres mesos de la intervenció es va fer un control radiològic (Fig. 7) per a comprovar la Regeneració Tissular Guiada aconseguida i, per tant, l'èxit del procediment quirúrgic, passant ja seguidament a la realització d'una corona metall-ceràmica<sup>(28)</sup>.



*Figura 6. Radiografia postoperatòria immediata després de la col·locació d'un Implant Transalveolar, observant la discrepància entre el diàmetre de l'implant i l'alvèol dentari*

## SINUS-LIFT

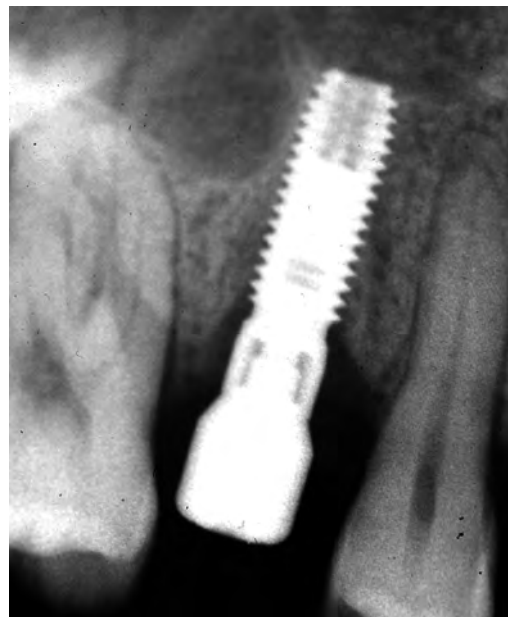L'any 1976, es va descriure per primera vegada l'elevació del sinus maxil·lar com a mètode per a guanyar gruixa i longitud òssia, i així fer possible la col·locació d'implants dentals<sup>(29)</sup>. Des de llavors ansà, aquesta tècnica ha sofert variacions fins arribar a la més utilitzada actualment<sup>(30)</sup>.

Els sinus maxil·lars es poden classificar en relació amb la pneumatització i l'atròfia o reabsorció de la zona maxil·lar subantral (altura entre el regruix maxil·lar i el terra del sinus), diferenciant quatre graus, condicionant clarament el tipus d'intervenció a realitzar<sup>(31)</sup>:

**Grau 1.** Ens permet col·locar implants directament sense la necessitat de fer un abordatge del sinus maxil·lar.

**Grau 2.** Ens obliga a rebutjar lleugerament la membrana de Schneider que tapissa internament el sinus, amb osteòtoms adequats o be amb els propis implants.

**Grau 3.** És necessari realitzar l'abordatge quirúrgic del sinus a través de la cara externa de l'os maxil·lar, separant la membrana de Schneider, farcint l'espai aconseguit amb material d'empelt ossi (autòleg, heteròleg, artificial, PRP o la mescla d'ells), col·locació dels implants sempre que l'estabilitat primària dels mateixos sigui adequada, tancament de la finestra òssia amb una membrana (reabsorbible o irreabsorbible) i suturar el penjoll mucoperiòstic.



*Figura 7. Radiografia realitzada 3 mesos després de la col·locació d'un Implant Transalveolar, tapant el defecte ossi periimplantari amb una membrana de vicryl-colàgen, observant la regeneració òssia gràcies a l'efecte barrera de la membrana reabsorbible*

Grau 4. Implica necessàriament la realització de dues intervencions diferides en el temps. Una primera d'elevació sinusal i regeneració òssia, i una segona passats ja entre 6 i 12 mesos, de col·locació dels implants.

*Tipus d'intervenció*

El pacient fou un home de 50 anys, desdentat total, el qual portava una pròtesis completa removable des de feia un any. Es va realitzar un estudi radiogràfic amb ortopantomografia (Fig. 8, a), telerradiografia (Fig. 8, b), la qual va posar de manifest la presència dels sinus maxil·lars molt pneumatitzats i grans, però amb 5 mm d'altura òssia vertical en la zona de les peces dentàries de localització 16 i 26 (primer molar superior dret i primer molar superior esquerre), lloc on estava previst col·locar els implants distals de la rehabilitació protèsica fixa, permetent la tècnica de Sinus-Lift simultània a la col·locació dels implants (Grau 3)<sup>(32)</sup>.

Es va proposar al pacient, previ consentiment informat, l'elevació dels dos sinus maxil·lars amb la incorporació de material d'empelt a ambdós sinus, i en la mateixa intervenció la col·locació de vuit implants (quatre d'ells dintre de les dues zones a regenerar, en posició 16, 15, 26 i 25). Després de sis mesos d'espera per a donar temps a la consolidació de l'empelt i a l'osteointegració dels implants, es va realitzar i col·locar la pròtesis fixa superior de 12 peces (de 16 a 26), ferulitzades i cementades damunt uns monyons mecanitzats i cargolats als implants.

*Procediment quirúrgic*

La intervenció es va realitzar amb anestèsia local i monitorització del pacient amb un oxipulsímetre, controlant la freqüència cardíaca, l'oxigenació de la

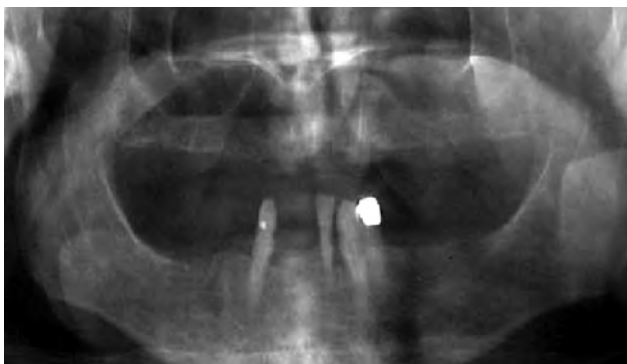sang arterial i indirectament la ventilació respiratòria. Aquesta monitorització és necessària ja que el pacient està parcialment sedat amb ansiolítics i per tant, s'afavoreix la tendència a la depressió respiratòria, sobretot en aquestes intervencions orals més llargues.

Prèviament es va realitzar un marcatge de la posició i localització del lloc de col·locació dels implants, mitjançant una sonda impregnada amb violeta de genciana, punxant profundament l'os a través de la geniva adherida per les trepanacions practicades a la fèrula quirúrgica prèviament dissenyada.

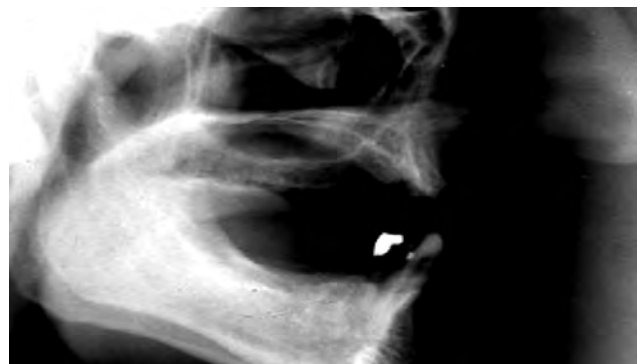La tècnica es va realitzar a les dues hemiarcades del pacient, seguint els mateixos passos a ambdues parts:

- Incisió paracrestal extensa des de la zona tuberositària fins a la regió de l'incisius lateral, respectant el ràfec mig. Es realitzaren descàrregues vestibulars mesials i distals per a permetre un desferrament ampli del penjoll mucoperiòstic fins a la visualització de la fosa canina, la zona de l'arcbotant maxil·lar i la regió tuberositària (zona donadora d'empelt, juntament amb l'os de la finestra que es va realitzar més endavant per abordar el sinus, així com l'os obtingut a l'hora de realitzar la trepanació necessària per col·locar els implants mitjançant un filtre especial d'aspiració).

- Un cop ja neta la zona, es va practicar un dibuix amb llapis de grafit de l'antrostomia d'abordatge del sinus maxil·lar. Mitjançant una tècnica de fressat, es va anar desbastant la perifèria de la zona marcada fins arribar a la cortical interna sense rompre la membrana de Schneider. Amb un osteòtom específic es va provocar una fractura final de la cortical interna i s'extragué la tapa creada d'os (Fig. 9), la qual ens va servir com os autòleg, un cop triturada amb un molinet.



a



b

Figura 8. A l'ortopantomografia (a) i a la telerradiografia (b), s'observa una disminució de la massa òssia en les zones posteriors del maxil·lar superior i una gran pneumatització dels sinus maxil·lars

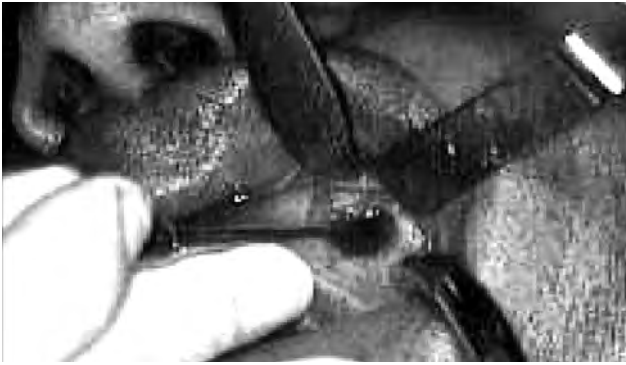

Figura 9. Podem observar l'antròstomia lateral del sinus maxil·lar

- Amb un joc d'osteòtoms dissenyats per Tatum, es va aixecar i desferrar amb molta cautela la membrana de Schneider de la zona elegida per a la col·locació dels implants, tenint cura de les possibles tabicacions sinusals i sense arribar a l'altura del atrium de drenatge del sinus.

Seguidament es realitzaren les trepanacions seriadetes dels llits dels implants i la col·locació dels mateixos (Fig. 10).

- Després es va realitzar el farciment de la cavitat sinusal creada, amb material d'empelt compost per: os autòleg, hidroxiapatita i PRP, en quantitat suficient per farcir completament la cavitat sense deixar espais buits.

- Un cop va ésser farcit i ben compactat el material d'empelt, es va procedir a la col·locació de la membrana de colàgen reabsorbible, estabilitzada amb unes xinxetes de titani (les quals poden quedar permanentment).

- Finalment es va suturar la ferida quirúrgica amb punts individuals i pròxims. Als sis mesos de la intervenció, s'inicià la fabricació de la pròtesis fixa implantosoportada, després de realitzar un control radiològic, la segona fase quirúrgica per descobrir els caps dels implants mitjançant una incisió circular i després de prendre les impressions corresponents.

La pròtesis es va fabricar amb metalls nobles i porcellana, i se va cementar en primer lloc amb un ciment provisional durant un període d'un mes.

Un cop revisada, es va procedir a la seva cementació definitiva, recomanant revisions periòdiques, clíniques i radiològiques, cada sis mesos.




Figura 10. Preparació del material d'empelt, utilitzant un instrument específic per a la col·locació.

## Resultats

**Implant Transalveolar:** La malla de vicryl s'ha utilitzat en el camp de la Cirurgia Oral per a regenerar els teixits orals, però té l'inconvenient de ser porosa i per tant, en molts de casos, penetren d'una manera indesitjable els teixits tous allà on volem un creixement de teixit òssi, combinant la utilització d'aquest tipus de membrana amb empelts per així mitigar la inseguretat dels resultats. La membrana utilitzada en aquest cas, no és pròpiament d'ús oral, sinó que és una membrana d'ús en Urologia, la qual a diferència de les d'ús oral, presenta una capa a la manera d'un film de colàgen adherit a la malla de vicryl, per així garantir aquest període crític de quatre setmanes i aïllar la cavitat a regenerar lliure de teixits tous<sup>(33)</sup>.

**Sinus-Lift:** Una bona preparació prèvia a la intervenció (aerosols, antibiòtics, mesures higièniques...) ens permetrà que durant el dia de la intervenció no tinguem complicacions sinusals que ens puguin obligar a suspendre-la.

La mescla de diferents materials d'empelt amb PRP, ens permet la utilització d'una petita quantitat d'os autòleg sense perdre la pluripotencialitat de la regeneració òssia i sense tenir que recorre a grans zones donadores amb l'augment de la morbiditat, complicacions i cost de la tècnica quirúrgica<sup>(34)</sup>.

Hi ha diverses tècniques de fressat de l'antròstomia, les més freqüents però són dues: La primera consisteix en la realització d'una finestra mitjançant una osteotomia incompleta de la zona marcada superior, realitzant uns petits orificis propers servint de guia de fractura en tall verd, i a la resta de la zona marcada una osteotomia completa mesio-gíngivo-distal, realitzant un deferrament cuidados de la membrana de Schneider, aixecant al mateix temps la finestra òssia

convertint-se en el sòtil de la futura cavitat maxil·lar.

La segona tècnica quirúrgica és la que s'ha realitzat, i la diferència fonamental la trobam a l'hora de fer l'osteotomia, la qual serà completa per així poder extreure tota la finestra òssia i utilitzar-la com a empelt autòleg un cop triturada. Així mateix, podem dir que aquesta tècnica te menys riscos de perforació de la membrana, tant al realitzar les perforacions, com en la dislocació de la taula òssia.

La utilització d'una membrana de tipus reabsorbible te l'avantatge de l'absència d'una segona cirurgia per a retirar-la, mantenint l'espai i l'efecte barrera el temps necessari per a la formació de l'os, endemés de tenir un efecte osteoinductor i osteoconductor per esser de colàgen. Si durant el desferrament de la membrana de Schneider es produís una perforació, podríem recorre a la col·locació d'una membrana de colàgen abans de colocar l'empelt, regenerant-se la membrana sense problemes.

En quant al temps de càrrega dels implants, podem dir que la utilització del PRP ha escurçat aquest temps, passant de 12 mesos a 6, i també ha ajudat a simplificar la tècnica protèsica, ja que la realització d'una pròtesis fixa intermitja de resina per aconseguir una càrrega progressiva, s'està descartant per així fer des de l'inici una pròtesis metall-ceràmica definitiva. Aquest cas quirúrgic d'un pacient de 50 anys amb una manca d' adaptació a la pròtesis completa removable convencional, rehabilitant-lo amb una pròtesis fixa implanto-suportada, basant-se en els principis quirúrgics d'elevació sinusal maxil·lar amb materials d'empelt osteogenètics, osteoconductors i osteoinductors, amb uns bons resultats quirúrgics i estètics cinc anys després, demostren que aquest cas límit (edat, pneumatització sinusal, nombre d'implants...), va esser solucionat amb una bona planificació mèdico-quirúrgica i protèsica.

## Discussió

Hem pogut veure en aquest treball, una gran varietat de tècniques de Regeneració Tissular Guiada en Cirurgia Oral, tècniques que s'utilitzen molt ja que la manca d'os és un fet present en quasi totes les cirurgies implantològiques. Membranes, empelts, factors de creixement i la combinació d'ells, ho aconsegueixen en part, amb uns resultats de cada cop millors però sense trobar una tècnica clarament superior a les altres. Molts d'autors qüestionen unes i altres.

La meua experiència en aquest camp, ha passat per tot tipus de tècniques, dipositant la confiança en una o l'altra, segons el pas del temps, però mai amb una seguretat constatada. Les membranes de gore-tex®, la hidroxiapatita, les malles de titani i l'ús del PRP, han marcat aquestes modes regeneratives, però la complicació quirúrgica amb unes i la manca de resposta amb altres, ha provocat aquesta falta d'una tècnica líder. La meua pròpia praxis m'ha condicionat a utilitzar el procediment més senzill, evitant en lo possible les més complicades, ja que no estan exentes de problemes, inclús les que utilitzen os autòleg. L'exposició d'una membrana irreabsorbible implica una sobreinfecció quasi segura. El fracàs d'un empelt provoca un estat ossi molt pitjor que la situació inicial. La pròpia tècnica del PRP provoca per sí mateixa la inactivació de les plaquetes, segons alguns autors. Això vol dir que, en primer lloc, hem d'utilitzar la Regeneració Tissular Guiada quan és del tot necessària i imprescindible.

No és aconsellable utilitzar-la quan es pot provocar el fracàs de l'osteointegració d'un implant, quan només es pretén una millora estètica del cas clínic. Una situació que sí es beneficiaria en quasi tots els casos, seria aquella en què es necessita aconseguir un espai físic que faciliti la formació d'un coàgul sanguini com a precursor d'os, evitant el colapso del penjoll sobre el defecte ossi on volem actuar. Es tractaria d'una tècnica d'augment de volum per farciment per sota del penjoll. No hem d'oblidar també que el penjoll mucoperiòstic, si està ben suturat i manipulat, és per si sol una bona barrera inclús amb propietats osteoformatores.

Es a dir, crec que fan falta més estudis que demostrin d'una manera segura cada una d'aquestes tècniques amb el que es refereix la seva eficàcia. Serà la Cirurgia Oral basada en l'evidència la que anirà consolidant les bases de la neoformació tissular. Hem de tenir en compte, endemés, que l'ús de noves tècniques estan a punt d'arribar en la nostra praxis, sobretot el que es refereix a la tecnologia amb cèl·lules mare i totes les tècniques de bastimentada, que permetran a ben segur la consecució de teixits preformats amb totes les possibilitats que això pot representar.

## Bibliografia

1. López-Arranz JS, López Arranz-Monge E, de Vicente-Rodríguez JC. Regeneración Tissular en defectos óseos adyacentes a implantes dentales. Estudio morfológico y estructural. RCOE,2000;5(1):15-24.



2. Branemark PI, Zarb GA, Albrektsson T. Tissue integrated prostheses. Osseointegration in clinical dentistry. Quintessence Publishing Co., Chicago, IL, 1985.
3. Lekholm U, Adell R, Lindhe J et al. Marginal tissue reactions at osseointegrated titanium fixtures (II). A cross-sectional retrospective study. *Int J Oral Maxill Surg*, 1986;15:53-61.
4. Dahlin C, Lekholm U, Becker W, Becker B, Higuchi K, Callens A, Van Steenbergher D. Treatment of fenestration and dehiscence bone defects around oral implants using the guided tissue regeneration technique: a prospective multicenter study. *Inter J Oral Maxillofac Impl*, 1995; 10:312-318.
5. Nyman S, Lang N, Buser D, Brägger U. Bone regeneration adjacent to titanium dental implants using guided tissue regeneration: A report of two cases. *Int J Oral Maxillofac Implants*, 1990;5:9-14.
6. Buser D, Dula K, Hirt HP, Schenk RK. Lateral ridge augmentation using autografts and barrier membranes: A clinical study with 40 partially edentulous patients. *Journal of Oral & Maxillofacial Surgery*, 1996;54:420-432.
7. Dahlin C, Linde A, Gottlow J, Nyman S. Healing of bone defects by guided tissue regeneration. *Plastic and Reconstructive Surgery*, 1988;81: 672-676.
8. Boyne PJ, James RA. Grafting of the maxillary sinus floor with autogenous marrow and bone. *Journal of Oral Surgery*, 1980;28:613-616.
9. Haas R, Mailath G, Dörtbudak O, Watzek T. Bovine Hydroxyapatite for maxillary sinus augmentation: analysis of interfacial bond strength of dental implants using pull-out test. *Clinical Oral Implants Research*, 1980;9:117-122.
10. Nyman S, Lang N, Buser D, Brägger U. Bone regeneration adjacent to titanium dental implants using guided tissue regeneration: A report of two cases. *Int J Oral Maxillofac Implants*, 1990;5:9-14.
11. Sada JM, López-Quiles J, Ramos E. Injertos en Implantología. *Gaceta Dental*, 2006;169:217-232.
12. Van Steenbergher D, Branemark PI, Quirynen M, De Mars G, Naert Y. The rehabilitation of oral defects by osseointegrated implants. *J Clin Periodontol*, 1991;18:488-93.
13. Mellonig JT, Triplett RG. Guided tissue regeneration and endosseous dental implant. *Int J Periodont Rest Dent*, 1993;13:109-19.
14. Nevins M, Mellonig JT. Enhancement of the damaged edentulous ridge to receive dental implants: A combination of allograft and the Gore-Tex membrane. *Int J Periodont Rest Dent*, 1992;12:97-111.
15. Anítua E, López G. Nueva técnica de regeneración ósea con una sustancia autóloga. *Diario Médico nov* 1995.
16. Anitua E, Andía I, Ardanza B, Nurden P, Nurden AT. Autologous platelets as a source of proteins for healing and tissue regeneration. *Thromb Haemost* 2004;91:4-15.
17. Anitua E, Ardanza B, Papponeau A. Clots from platelet-rich plasma promotes bone regeneration in so doing reducing the time needed for dental implants and favouring their osteointegration. *Blood* 2001; 11:242.
18. Anitua E. Plasma rich in growth factors: Preliminary results of use in the preparation of future sites for implants. *Int J Maxillofac Implants* 1999;14:529-35.
19. Ferreira CF, Gomes MCC, Filho JS, Granjeiro JM, Simões CMO, Magini RS. Platelet-rich plasma influence on human osteoblasts growth. *Clin Oral Impl Res* 2005;4:456-60.
20. Haynesworth SE, Kadiyala S, Liang LN et al. Mitogenic stimulation of human mesenchymal stem-cells by platelet release suggest a mechanism for enhancement of bone repair by platelet concentrates. Meeting of Orthopedic Research Society 2002.
21. Anitua E. La utilización de los factores de crecimiento plasmáticos en cirugía oral, maxilofacial y periodoncia. *RCOE* 2001;6(3):305-15.
22. Pietrzak WS, Eppley BL. Platelet rich plasma: biology and new technology. *The Journal of Craniofacial Surgery* 2005;6:1043-54.
23. Anitua E, Andía I, Sánchez M. PRGF (Plasma Rico en Factores de Crecimiento). *Dental dialogue* 2004;3:14.
24. Becker W, Becker B, Handlesman M, Celletti R, Ochsenbein C, Hardwick R et al. Bone formation at dehiscenced dental implant sites treated with implant augmentation material: A pilot study in dogs. *Int J Periodont rest Dent* 1990;10:93-102.
25. Salagaray V. Implantes Inmediatos Trans-Alveolares. *Actualidad Implantológica* 1991;2:79-94.
26. Simion M, Misitano U, Gionso L, Salvato A. Treatment of dehiscences and fenestrations around dental implants using resorbable and nonresorbable membranes associated with bone autografts: a comparative clinical study. *Int J Oral Maxillofac Implants* 1997;12: 159-167.

27. Mellonig JT, Nevins M. Guided bone regeneration of bone defects associated with implants: an evidence-based outcome assessment. *Int. J Periodont Rest Dent* 1995;15:169-82.
28. Becker W, Lekholm U, Dahlin C, Becker B, Higuchi K, Van Steenberghe D. Immediate placement of titanium implants into fresh extraction sockets protected by e-PTFE membrane barriers. A clinical multicenter study. *Int J Oral Maxillofac Implants* 1994;9:31-40.
29. Tatum H. Maxillary sinus implant reconstructions. *Dental Clinics of North America* 1986;30(2):207-229.
30. Jakse N, Tangl S, Gilli R, Berghold A, Lorenzoni M, Eskici A, y cols. Influence of PRP on autogenous sinus graft. An experimental study on sheep. *Clin Oral Impl Res* 2003;5:578-83.
31. Rajhoobar GM, Schortinghuis J, Liem RSB, Ruben JL, van der Wal JE, Vissink A. Does platelet-rich plasma promote remodeling of autologous bone grafts used for augmentation of the maxillary sinus floor? *Clin Oral Impl Res* 2005;3:349-56.
32. Chiapasco M, Ronchi P. Sinus lift and endosseous implants: preliminary surgical and prosthetic results. *European Journal of Prosthodontics & Restorative Dentistry* 1994;3(1):15-21.
33. Becker W, Becker B, McGuire M. Localized Ridge augmentation using absorbable pins and e-PTFE barrier membranes: a new surgical technique. Case reports. *Int J Periodont Rest Dent* 1994;14:49-62.
34. Kassolis JD, Rosen PS, Reynolds MA. Alveolar ridge and Sinus Augmentation Utilizing Platelet-Rich Plasma in Combination with Freeze-Dried Bone Allograft: Case Series. *J Periodontol* 2000; 10:1654-1661.

