

Angiomatosis retiniana proliferante (RAP)

J. L. Olea¹, A. Urdiales, M. Sastre, A. Cardona, E. Rigo,

J. A. Aragón

Caso clínic

Mujer de 69 años que acude a urgencias de oftalmología por presentar disminución de visión en ojo izquierdo de 3 días de evolución. En los antecedentes personales sólo manifiesta una hipertensión arterial controlada con tratamiento médico.

En la exploración se aprecia una agudeza visual de 0,7 en OD y 0,4 en OI, la presión ocular y segmento anterior es normal en ambos ojos. El fondo de ojo derecho es normal, pero en el fondo de ojo izquierdo se aprecia una hemorragia intraretiniana, edema y exudados duros retinianos en disposición circinada, en la zona inferior de la macula (figura 1).

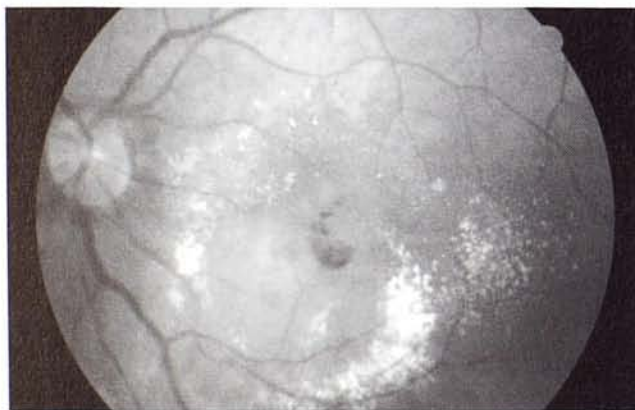

Fig 1. Retinografía OI. Puede verse la lesión vascular con el edema y los exudados duros alrededor (Imagen típica del RAP)

Se diagnòstica de angiomatosis retiniana proliferante o angiomatosis proliferativa retiniana (RAP, esta entidad es conocida por sus siglas en ingles), tras estudio angiofluoresceingráfico (AFG) y OCT (Tomografía de coherencia óptica), se efectuó tratamiento con termoterapia transpupilar (TTT); el proceso siguió avanzando, efectuándose una sesión de terapia fotodinámica a los 3 meses y otra de TTT 1 mes después. Esta enfermedad consiste en la aparición

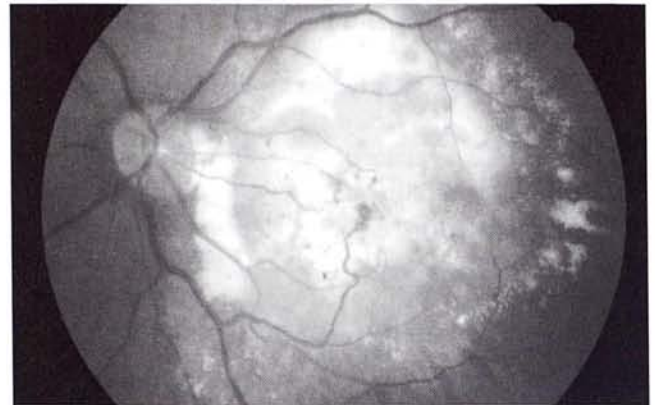


Fig 2. Retinografía OI cuatro meses después. El tratamiento efectuado ha fracasado, puede verse una gran lesión central con grandes comunicaciones retinocoroideas.

de un complejo angiomatoso o neovascular en la macula, procedente de los vasos de arteria central de la retina, acompañado de un desprendimiento seroso de epitelio pigmentario y que en su evolución acaba produciendo una membrana neovascular subretiniana, estableciendo comunicaciones vasculares entre la proliferación vascular del sistema de arteria central de la retina con la membrana, cuya vascularización es de origen coroideo, dando lugar a grandes vasos retinocoroideos, que es la imagen característica, que no patognomónica, de esta entidad (figura 2), la agudeza visual de la paciente era de Cuenta dedos a 1 metro, sólo 4 meses después de comenzado el proceso. Se consideraron agotadas las posibilidades terapéuticas.

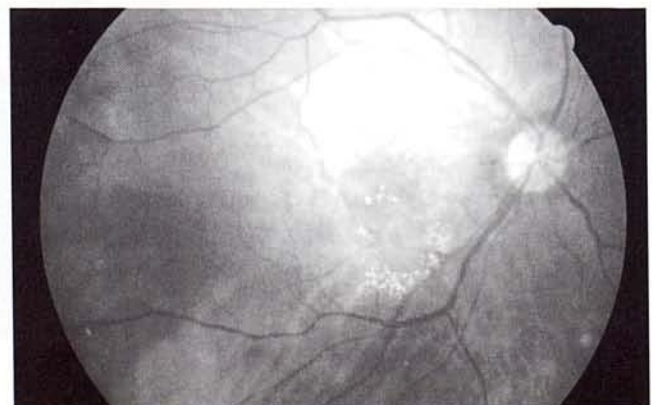

Fig 3. Retinografía OD. Lesión inicial

Servicio de Oftalmología. Hospital Son Dureta. Palma de Mallorca.

¹ Académico Numerario Reial Acadèmia de Medicina de les illes Balears.

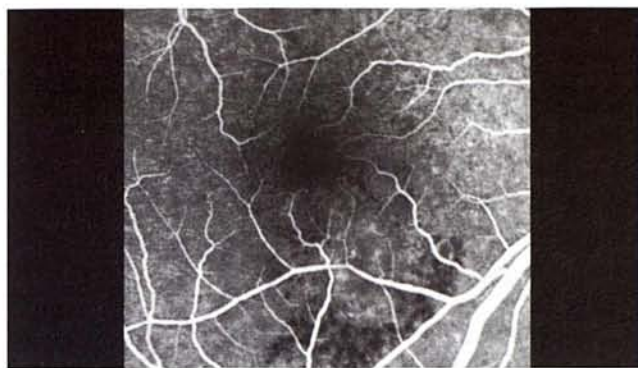


Fig 4. AFG OD. Tiempos iniciales, pueden verse la hiperfluorescencia precoz en el área de la lesión

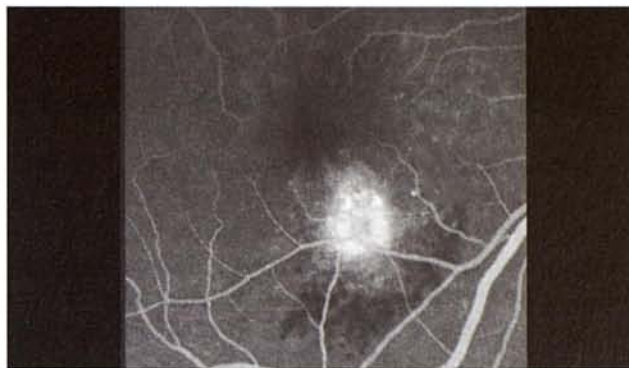

Fig 5. AFG OD. Tiempos tardíos, aumento de la hiperfluorescencia por acumulo de fluoresceína.

Tres meses después de comenzar con el OI, acude a urgencias de oftalmología por disminución de agudeza visual en su OD, la agudeza visual es de 0,5, y en el fondo de ojo aparece, otra vez una imagen con hemorragia retiniana, edema y exudados duros circundando la lesión (figura 3).

En la angiografí fluoresceínica se aprecia una lesión vascular con abundante salida de fluoresceína en tiempos tardíos (leakage) (figuras 4 y 5), puede visualizarse mejor la formación neovascular en la angiografía con Verdeindocianina (figuras 6, 7 y 8) la lesión ha sido tratada en régimen de monoterapia o tratamientos combinados con un total de 4 sesiones de fotocoagulación con láser de argón, 1 sesión de terapia transpupilar, 2 de terapia fotodinámica y 2 inyecciones de triamcinolona intravítrea (4 mgrs.); 13 meses después la agudeza visual es de 0,2 y en el fondo de ojo pueden verse las estructura maculares con lesiones atróficas sin el establecimiento de las comunicaciones retinocoroideas (figura 9).

Comentario

La Degeneración Macular Asociada a la Edad (DMAE) es la causa más frecuente de ceguera legal

en los países civilizados en las personas por encima de los 55 años. Una variante clínica, especialmente agresiva, se describió en el año 2001 por Yannuzzi, caracterizada por la aparición de la neovascularización en la capas más superficiales de la retina y derivadas de vasos del sistema de la arteria central de la retina, con formación de una membrana neovascular subretiniana tipo oculto, con la que acaba formando comunicaciones vasculares gruesas. Tiene una alta tasa de bilateralización y mal pronostico. Las terapias habituales, como la TTT o la TFD han demostrado poca eficacia en esta patología. La fotocoagulación directa es eficaz en el estadio más precoz de la enfermedad, pero sólo la terapia combinada de fotocoagulación directa, terapia fotodinámica y triamcinolona intravítrea han demostrado cierta utilidad en retrasar la pérdida de visión central.

El caso que se muestra, es bastante típico en cuanto a la evolución con el tratamiento clásico en el OI, con el establecimiento de grandes vasos retino coroideos (figura 3) y pobres resultados funcionales; el OD en el que se han utilizado tratamientos combinados, se obtiene un menor deterioro de la visión. Lamentablemente no disponemos de una terapia muy útil, capaz de detener esta grave enfermedad.

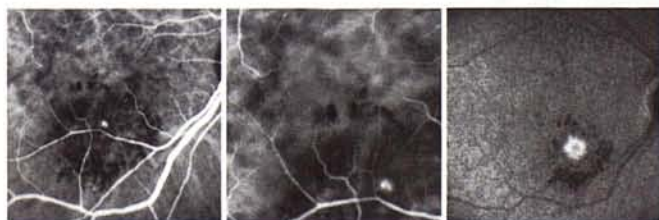


Fig 6. Verdeindocianina OD. Imagen de 10º en tiempos medios, detalle de la lesión angiomasica o neovascular

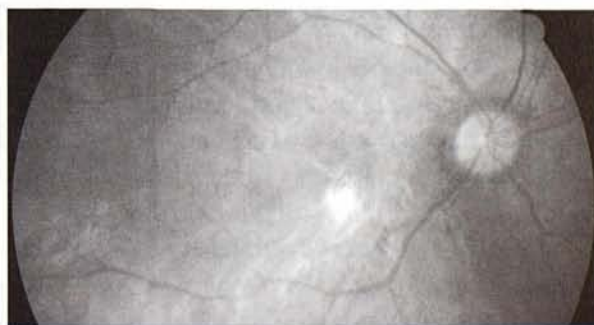


Fig 9 Retinografía OD. Evolución del RAP tras varios tratamientos combinados. Pueden verse lesiones atróficas y la diferencia con la evolución del OI.

Bibliografía

1. Yannuzzi L, Negrao S, Iida T, Carvalho C, Rodríguez-Coleman H, Slater J. Retinal angiomatous proliferation in age-related macular degeneration. *Retina* 2001; 21:416-434.
2. Gross NE, Aizman A, Brucker A, Klanonik JM Jr, Yannuzzi LA. Nature and risk of neovascularization in the fellow eye of patients with unilateral retinal angiomatous proliferation. *Retina* 2005; 25:713-718.
3. Bottoni F, Massacesi A, Cigada M, Viola F, Musicco I, Staurenghi G. Treatment of retinal angiomatous proliferation in age-related macular degeneration: a series of 104 cases of retinal angiomatous proliferation. *Arch Ophthalmol* 2005; 123: 1644-1650.
4. Boscia F, Furino C, Sborgia L, et al. Photodynamic therapy for retinal angiomatous proliferations and pigment epithelium detachment. *Am J Ophthalmol* 2004; 138:1077-1079.
5. Thach AB, Sipperley JO, Dugel PU, et al. Large-spot size transpupillary thermotherapy for the treatment of occult choroidal neovascularization associated with age-related macular degeneration. *Arch Ophthalmol* 2003; 121:817-820.

