

ANTROPOLOGIA I ARQUEOLOGIA DELS ENTERRAMENTS DE L'EXTERIOR DE L'ESGLÉSIA DE BELLPUIG (ARTÀ)

**Helena Inglada Grau / Noemi Prats Picó / Francisca
Cardona López / Maria Llinàs Riera / Llorenç Vila Socias**

Departament de Cultura i Patrimoni del Consell de Mallorca

Resum: L'excavació arqueològica efectuada a l'exterior del mur meridional de l'església de Bellpuig (Artà) ha permès identificar un total de cinc (5) fosses excavades a la roca. En tots els casos s'identifiquen més d'un individu per fossa i es constata l'aprofitament de les tombes al llarg del temps. La primera estimació indica l'existència d'un nombre mínim de vint-i-quatre (24) individus que representen totes les categories de rang d'edat i sexe. S'argumenta l'existència d'una fossa dissenyada originalment amb dues cambres superposades; en la part superior es dipositaria l'individu (o individus) i la part inferior serviria d'ossera al llarg del temps.

Paraules clau: Enterraments, Bellpuig, Antropologia física, aprofitament de tombes.

Abstract: The archaeological dig carried out outside the southern wall of the church of Bellpuig (Artà, Mallorca) has identified altogether five (5) tombs dug out of the rock. In all cases, repeated burials have been identified at different time intervals. The results so far show that twenty-four (24) individuals (minimum number of individuals -MNI) from all age levels and genders were buried in this area along time. It is argued that one tomb was designed with two overlapped chambers; individuals would be deposited in the upper part (primary burial) and the bottom part would serve as an ossuary

Key words: Burials, Bellpuig, Biological Anthropology, Reuse of graves.

1. Breu introducció històrica de Bellpuig

L'església de Santa Maria de Bellpuig és una de les que s'inclouen a la butlla del Papa Innocenci IV¹ per la que la Santa Seu reconeixia a les noves esglésies creades a Mallorca després de la conquesta cristiana de 1229. Aquest document oficialitzava la re-instauració de l'Església Catòlica a Mallorca i posava sota el domini i la protecció papal trenta-cinc parròquies que havien estat creades a Mallorca després de la conquesta de Jaume I, reimplantant el culte abandonat feia tres segles.

Immediatament després de la conquesta els participants, bisbes i nobles que s'havien repartit el territori, hagueren d'atendre les necessitats de culte dels colons que van arribar, fent necessari habilitar i construir noves edificacions per a dedicar-les al culte. Així, la divisió religiosa-administrativa de l'illa va ser prèvia a l'organització civil dels nuclis urbans, que no es va fer fins al 1300 amb les Ordinacions de Jaume II que afavoria el creixement de les viles reials en els poblaments que s'havien desenvolupat entorn de les esglésies.

L'ordre dels premonstratesos fou fundada a França el 1120 per Sant Norbert a la vall de Premontre i experimentà una gran expansió en el segle XII. Santa Maria de Bellpuig de les Avellanés (Urgell) fou un dels monestirs fundats en aquesta època (1166). El bisbe d'aquest monestir participà en la conquesta de Mallorca i rebé extensos terrenys en el repartiment. En aquest fet té l'origen el monestir premonstratès de Bellpuig d'Artà.

Es desconeix la data exacta de la instal·lació dels monjos premonstratesos a Bellpuig, se sap però que en 1230, el bisbe de Mallorca, concedí la parròquia de Santa Maria de Palma a aquests religiosos.² El rei Jaume I atorgà a l'ordre una part del territori d'Artà, on es trobaven diverses alqueries. Va ser una concessió en règim de cavalleria que incloïa les cases i les terres. A més d'edificar el monestir, els monjos administraven les propietats, l'explotació del bestiar i dels conreus. La constitució definitiva esdevindria l'any 1240, en rebre la comunitat l'administració i el règim de la parròquia d'Artà. El 1244 la comunitat premonstratesa d'Artà era ja formada per vuit religiosos.³

Ben prest la comunitat es desprèn de part de les seves propietats a Artà, potser per la construcció dels edificis de Bellpuig. Els premonstratesos van abandonar Artà el 1425,⁴ Bellpuig passà a mans privades, els Vivot, i es convertí en una explotació agrícola. Poc després, el 1441 la cavalleria fou venuda a Albertí Dameto, perpetuant l'ús que ha estat vigent fins fa poc temps. Al segle XVII, amb la concessió del marquesat de Bellpuig, s'inicia un procés de rehabilitació, i es reinstaurà el culte a l'església. Durant el segle XVIII va ser transformat en un lloc residencial que perdurà fins al segle XIX. El 1820 es declarà una epidèmia de pesta a Artà que va obligar a utilitzar Bellpuig com a llatzeret.⁵ Temps després la finca es manté només com a explotació agrícola i, en algun moment amb posterioritat a 1868 es produí l'adaptació de l'església en casa de pagès.

¹ Feta a petició del bisbe de Mallorca, posava sota la protecció directa del Papa la diòcesi de l'illa amb els béns que cada una posseïa. Va ser publicada a la ciutat de Lió el 14 d'abril de 1248 i es conserva a l'Arxiu Capítular de la Seu.

² LLITERAS, L.: *Artà en el siglo XIII*, Palma, 1967, p. 28.

³ LLITERAS, L.: *Artà en...*, p. 34.

⁴ LLITERAS, L.: *Artà en...*, p. 37.

⁵ SUREDA, J.: *La pesta de 1820 a Son Servera, Artà i Capdepera*, Palma de Mallorca, 1993.

Els canvis d'ús dels edificis, i les dècades que romangueren tancats provocaren nombroses modificacions i adaptacions a les noves necessitats.

L'any 1998 la família Truyols Rovira va fer acte de donació dels edificis de Bellpuig al Consell de Mallorca.

En resum, l'espai de Bellpuig és un conjunt de restes originàries del segle XIII, transformades, ampliades i modificades fins als anys noranta del segle XX. Les intervencions arqueològiques dutes a terme, han aportat informació parcial sobre els espais i ha estat especialment complicat identificar l'ús original dels mateixos. Un altre tema pendent és el de les adscripcions cronològiques, ja que els materials són escassos. Els pocs materials localitzats no són significatius per poder establir un marc cronològic, ni en els espais d'habitació ni a les tombes. Malauradament tampoc no disposem de datacions radiocarbòniques que ens puguin donar llum al respecte. Pel que fa a la documentació històrica, els treballs de Llorenç Lliteras i Antoni Gili presenten una ingent informació, però clarament encarada a l'interès religiós. Per ambdós autors és especialment interessant l'evolució del conjunt des del punt de vista de la vida parroquial, tant en època monàstica com després. Si bé és cert que en la documentació d'Antoni Gili hi ha força dades econòmiques i biogràfiques, no aporten informació substancial alhora d'identificar espais i usos dels mateixos en el conjunt. Altres estudis se centren en l'anàlisi de l'església.⁶

2. Metodologia

Les unitats d'estratificació han estat retirades d'acord amb els principis formulats per Harris. El registre arqueològic ha estat documentat mitjançant tècniques fotogramètriques.⁷ Aquesta mateixa tècnica s'ha emprat en el registre de restes antropològiques.

La neteja de les restes antropològiques han consistit en la remoció del sediment adherit amb raspall suau i instrumental de fusta. Puntualment s'han fet servir escovillons de cotó amarats amb una barreja d'aigua destil·lada i alcohol (95%) al 50%.

Per a l'estudi preliminar s'han lligat les peces rellevants per a realitzar les primeres estimacions (nombre mínim d'individus, edat, sexe, patologies) i s'ha restituit la connexió anatòmica. En el cas concret dels individus trobats en connexió anatòmica, tots els ossos recuperats han estat dividits per grups i lateralitats i s'han efectuat mesures preliminars en ossos llargs mitjançant planxa osteomètrica, calibre digital, cinta mètrica i models fotogramètrics. Les mesures i índexs s'han estimat d'acord amb els procediments descrits per Knußmann⁸ i Buikstra i Ubelaker.⁹ El sexe dels individus adults ha estat estimat a partir de la morfologia de pelvis, crani i mandíbula.¹⁰ L'edat dels individus adults ha estat estimada a partir dels canvis en la símfisi

6 PASCUAL, A.; LLABRÉS, J.: *L'antiga església de Bellpuig (Artà). Evolució històrica del monument (s. XIII-XIX)*, Informe, Palma, 1996; DURLIAT, M.: *L'art en el regne de Mallorca*, Palma, 1989, p. 60.

7 DONEUS, M.; NEUBAUER, W.: "Laser scanners for 3D documentation of stratigraphic excavations", a BALTSAVIAS, E. et alii (ed.): *Recording, modeling and visualization of Cultural Heritage*, Londres, 2006, p. 193-204.

8 KNUßMANN, R.: *Anthropologie. Handbuch der vergleichenden Biologie des Menschen. Band I/1*, Nova York, 1988, p. 193-230.

9 BUIKSTRA, J.E.; UBELAKER, D.H.: *Standards for Data Collection from Human Skeletal Remains Arkansas Archaeological Survey Research, Series N° 44*, Fayetteville, 1994, p. 69-84.

10 BUIKSTRA, J.E.; UBELAKER, D.H.: *Standards for Data Collection...*, p. 16-21.

pública i en la superfície auricular de l'ili, l'estat de les sutures cranials i les lesions de caràcter degeneratiu. Quant als individus subadults, l'edat s'ha estimat tenint en compte la seqüència d'erupció i formació de peces dentals, així com el grau d'unió de les epífisis.¹¹ L'alçada dels individus adults ha estat estimada d'acord amb les propostes de Mendonça¹² i Pearson.¹³

3. Resultats i discussió

La superfície que ha estat objecte d'excavació fins a l'esgotament de l'estratigrafia arqueològica corresponen als anomenats sectors 9000 i 9001 (Fig. 2). Un cop eliminats els estrats vegetals superficials varen aparèixer les restes d'un paviment empedrat que es projectava vers el costat oriental, en paral·lel al mur meridional de l'església, per sota del qual s'identificaren un total de quatre fosses (Fig. 3). Com es pot observar, es tracta de fosses excavades a la roca, de planta rectangular amb el costat llarg paral·lel al mur meridional de l'església. Les fosses dels extrems (Fossa 0 i Fossa 4) conserven la integritat estructural de la negativa original practicada a l'estrat geològic, si bé les fosses del mig (Fossa 1 i Fossa 2) semblen haver estat objecte de posteriors accions negatives que han modificat la seva aparença original, afectant fonamentalment als costats laterals. Aquest fet, junt amb l'elevada variabilitat de les restes antropològiques sense connexió anatòmica identificades a cada tomba i la seva relació estratigràfica amb els individus en connexió, suggereix una modificació diacrònica de l'espai amb el manteniment de l'activitat d'enterrament, tal i com s'argumenta en els següents apartats.

3.1 Fossa 0

La Fossa 0 presenta unes dimensions en planta de 2.6 x 0.75 m. La primera agrupació de restes antropològiques identificada en aquesta fossa correspon a un conjunt de diversos ossos llargs i cranis aparentment desplaçats cap al costat meridional de la fossa amb l'objectiu d'obtenir espai per a un posterior enterrament d'un nou individu subadult el qual es trobava en connexió anatòmica. Com es pot observar (Fig. 4a), l'individu en connexió anatòmica parcial està representat per ambdós fèmurs, tíbies i peroné, la pelvis, part del sacre, 1 fragment de radi i 2 fragments de cúbit. La longitud de la diàfisi de la tibia permet suggerir un rang d'edat aproximadament entre 4-6 anys.¹⁴ Es constata que aquest esquelet va ser seccionat provocant el desplaçament dels ossos d'entre la tercera vèrtebra lumbar i el crani. Aquesta acció negativa es correspon al retall que s'efectuà per modificar les dimensions de la Fossa 1 i, probablement, també de la Fossa 2. Aquesta proposició es fonamenta en el fet que el retall del costat meridional de la Fossa 0 coincideix amb l'espai que haurien d'ocupar els ossos desplaçats.

Un cop retirades aquestes restes aparegueren dos nous individus superposats que presentaven la part superior de l'esquelet en connexió anatòmica, si bé la resta es trobava distribuït per la fossa de manera inconnexa (Fig. 4b i c). Ambdós individus foren dipositats

¹¹ SCHEUER, L.; BLACK, S.: *Developmental Juvenile Osteology*, Londres, 2000, p. 244-467.

¹² MENDONÇA, M.C.: "Estimation of height from the length of long bones in a Portuguese adult population", *American Journal of Physical Anthropology*, 112, 1, 2000, p. 39-48.

¹³ PEARSON, K.: "Mathematical contributions to the theory of evolution. V. On the reconstruction of the stature of prehistoric races", *Philosophical Transactions of the Royal Society*, 192, 1899, p. 169-244.

¹⁴ SCHEUER, L.; BLACK, S.: *Developmental Juvenile...*

directament per sobre d'un conjunt de quatre lloses de marès que cobrien la fossa. És interessant observar alguns detalls d'aquesta seqüència.

1_En primer lloc, si bé totes les lloses havien col·lapsat i s'havien trencat parcialment, només les lloses dels extrems havien caigut formant un angle proper als 45° mentre que les dues lloses del mig havien quedat dipositades en pla. Una explicació plausible d'aquest fet és que la cambra inferior hauria estat coberta inicialment exclusivament per les lloses, sense cap dipòsit de terra. Certament, amb el temps s'hauria anat dipositant sediment dins d'aquesta cambra d'aire però de manera heterogènia al llarg de la seva superfície. La Fig. 4d mostra la fossa un cop esgotada l'estratigrafia arqueològica. Com es pot observar, els extrems apareixen clarament més erosionats que la resta de la superfície de la fossa i a unes cotes relativament més profundes. En conseqüència, l'aigua hauria transportat el sediment dipositat amb el temps necessàriament vers els extrems, a unes cotes inferiors, cosa que explicaria la disposició de les lloses un cop col·lapsada la coberta.

2_Un segon aspecte interessant és el fet que els dos individus es troben superposats i en contacte, directament un per sobre de l'altre, i dipositats per sobre de les lloses col·lapsades, amb clara connexió anatòmica (almenys pel que respecta el tronc superior i el crani). Per tant, aquesta qüestió només s'explica pel fet que, o bé les lloses col·lapsaren quan els individus ja havien estat dipositats a la fossa però no s'havia produït encara la descarnació tafonòmica dels cossos (per tant passaria un temps relativament curt entre l'enterrament dels individus i el trencament de les lloses), o bé que els individus foren dipositats un cop la coberta ja havia col·lapsat.

3_D'altra banda, un altre aspecte que requereix explicació és per què la coberta de lloses de marès fou situada a una cota de més de 0.7 m respecte al nivell de circulació. Una explicació plausible és que aquesta fossa va ser dissenyada originalment amb dues cambres superposades (separades per les lloses de marès); una cambra superior (probablement coberta de terra) en la qual s'hi enterraria l'individu (o individus) i una cambra inferior pensada per a funcionar d'ossera (Fig. 5). Les restes inconnexes trobades per sota de les lloses donen suport a aquesta hipòtesi sobre el funcionament de la Fossa 0.

3.2 Fossa 1

La Fossa 1 presenta una llargària d'1.97 m. Els costats curts varen ésser retallats per incrementar l'espai d'enterrament i redistribuir les restes dels individus ja enterrats, cosa que també afectà l'estructura de la Fossa 2. Així, en aquest cas no s'ha identificat cap individu en connexió anatòmica, sinó un conjunt heterogeni de restes òssies.

3.3 Fossa 2

La Fossa 2 presenta una seqüència similar a la Fossa 1. En aquest cas, tampoc s'hi ha recuperat cap individu en connexió anatòmica, sinó conjunts d'ossos que representen molt probablement deposicions secundàries. Així, assumint la interpretació oferida per a la Fossa 0, es contempla la possibilitat que aquestes acumulacions puguin provenir d'alguna de les cambres de la Fossa 0. Les cronologies absolutes d'aquests conjunts permetran dilucidar aquesta possibilitat.

3.4 Fossa 3

La Fossa 3 presenta unes dimensions en planta de 2.4 x 0.5 m. Aquesta fossa també mostra evidències d'haver estat aprofitada en diversos enterraments diacrònics. Durant l'anterior campanya de l'any 2003 s'hi recuperaren un total de quatre cranis, dos corresponents a individus subadults. En aquesta darrera intervenció s'ha identificat el cos d'un individu adult de sexe masculí en connexió anatòmica al qual només li mancava el crani (retirat durant l'anterior excavació). Es pot veure (Fig. 6) com aquesta fossa va ser excavada a la roca deixant a l'extrem sud-oest una banqueteta a una cota lleugerament superior al fons de la fossa (7 cm) a sobre de la qual s'hi recolzaria el crani de l'individu enterrat. La disposició del cos en decúbit supí, lleugerament inclinada sobre el costat esquerre, la dimensió de la tomba, força estreta, determina la posició del cos en general i de les extremitats en particular, molt comprimides. Cal destacar la manera en què foren disposades les mans de l'individu; una agafada a l'altra, la dreta per damunt l'esquerra, sobre el pubis.

Les primeres estimacions suggereixen una alçada de l'individu d'1.6 m. Es constaten entesopaties en el taló d'Aquil·les d'ambdós calcanis, en la zona d'inserció del tríceps sural que estén el genoll i turmell i permet l'impuls en el darrer temps d'un pas. Aquesta entesopatia pot associar-se a la realització d'activitats físiques de forma regular o transtorns com el DISH o algunes espondili artropaties.¹⁵

En la columna vertebral s'aprecia l'existència d'excrecències òssies en les zones d'inserció del lligament groc, en l'àmbit de l'aresta flava, en algunes vèrtebres dorsals, així com osteòfits marginals en el cos d'L4. Els lligaments grocs lliguen les làmines dels arcs vertebrals adjacents i es perllonguen des de l'axis fins al sacre. La seva funcionalitat és la de limitar la separació de les làmines quan es realitza la flexió de la columna vertebral i ajuda als músculs vertebrals posteriors a mantenir la postura alçada.¹⁶ En aquest sentit, alguns autors interpreten que aquesta és una característica assumible dins la normalitat sense necessitat de considerar-la com a una patologia, mentre que d'altres relacionen aquesta enteso-exòstosi amb la hiperostosi esquelètica difusa -idiopàtica (DISH), amb artropaties inflamatòries o degeneratives, o amb una activitat física intensa relacionada a un fort desenvolupament de la línia aspra dels fèmurs.¹⁷

Adicionalment s'han observat fins a tres costelles amb el característic call de fractura, cosa que indica una recuperació en vida de l'individu.¹⁸

15 CUNHA, E.: "Pathology as a factor of personal identity in forensic anthropology", *Forensic Anthropology and Medicine*, 2006, p. 333-358.

16 CAMPO, M.; GONZÁLEZ, A.; RODRÍGUEZ, A.I.: "El problema de la calcificación del ligamento amarillo. Propuesta metodológica para su estudio en paleopatología", a SÁNCHEZ, J.A. (ed.): *Sistematización metodológica en paleopatología. Actas del V Congreso nacional de Paleopatología*, Alcalá la Real, 2003, p. 54-64.

17 CAMPO, M.: "Lo normal y lo patológico en la columna vertebral: Consideraciones a la luz una población arqueológica", a CAMPO, M.; ROBLES, F.J. (ed.): *¿Dónde estamos? pasado, presente y futuro de la Paleopatología: actas del VI Congreso Nacional de Paleopatología*, Madrid, 2003, p. 52-78.

18 BANDRÉS, A. *et alii*: "Estudio paleopatológico de las costillas: diagnóstico diferencial a través de la radiología", a CAMPO, M.; ROBLES, F.J. (ed.): *¿Dónde estamos? pasado, presente y futuro de la Paleopatología: actas del VI Congreso Nacional de Paleopatología*, Madrid, 2003, p. 456-463.

3.5 Fossa 6

Aquesta fossa es troba a l'anomenat sector 9001, a l'extrem oriental de l'església (veure Fig. 2). Com en els casos anteriors es tracta d'una fossa excavada a la roca amb el costat llarg paral·lel al mur meridional de l'església. En el seu interior s'han documentat un nombre mínim de 2 individus. El primer és un individu juvenil de sexe masculí d'aproximadament 1.58-1.61 m d'alçada. No presenta patologies que hagin deixat traces en els ossos excepte un defecte cortical a l'os navicular del peu dret, a la superfície que articula amb l'extrem de l'astràgal. A través seu es pot veure l'os esponjós i les seves parets irregulars. El diagnòstic d'aquesta erosió no és de fàcil interpretació. Podria representar un simple defecte articular no patològic o una osteocondritis dissecant. Aquesta darrera patologia és una malaltia articular adquirida durant la qual se separa un segment de cartílag i d'os subcondral en produir-se una disminució local de flux sanguini a causa de microtraumatismes localitzats i repetitius en la superfície articular.¹⁹

L'altre individu d'aquesta fossa representa un adult que, per la gruixa i la morfologia de les restes, podria ser de sexe masculí. Aquest individu està representat bàsicament per fragments de fèmur, costelles i falanges.

4. Antropologia preliminar de les restes desarticulades

L'estudi antropològic preliminar indica l'existència d'un nombre mínim de divuit individus que representen totes les categories de rang d'edat i sexe. Així, s'han identificat tant subadults (perinatals (1), infantils (3), juvenils (2)) com adults (adults (7) i madurs (5)). Al grup d'adults hi ha un gran nombre d'individus de sexe masculí (8), els individus femenins en edat adulta podrien ser almenys quatre.

Pel que fa a les patologies de les restes òssies sense connexió, s'han pogut definir algunes que tal vegada s'haurien pogut originar per algun tipus d'anèmia, malnutrició o problemes metabòlics o alimentaris, com en el cas d'alguns cranis on s'ha trobat una lesió al sostre de les òrbites; és l'anomenada *cribra orbitalia* (Fig. 7), una porositat normalment bilateral, que pot ser atribuïda a anèmies ferropèniques, vitamíniques i/o minerals, que provoquen una reducció del teixit ossi. L'anèmia ferropènica pot ser provocada per malnutrició, una malaltia gastrointestinal o un paràsit intestinal.²⁰

Els signes d'hipoplàsia de l'esmalt (paralització temporal en la gènesi de l'esmalt) també estan presents en aquestes restes (Fig. 8). La hipoplàsia de l'esmalt està ocasionada per diversos factors, entre els quals destaquen els episodis d'estrès fisiològic, com el raquitisme, altres mancances vitamíniques, afeccions paratífoides, infeccions o traumatismes locals, intoxicacions i també per causes congènites i hereditàries.²¹

19 ZIMMERMAN, M.R., KELLEY, M.A.: *Atlas of human paleopathology*, Nova York, 1982, p. 70-71; ORTNER, D.J.; PUTSCHER, W.G.J.: *Identification of Pathological Conditions in Human Skeletal Remains*, Washington DC, 1985, p. 242-243.

20 POLO, M.; VILLALAIN, D.: "Fenómenos porosos en paleopatología: estado de la cuestión y nuevas aportaciones", a CAMPO, M.; ROBLES, F.J. (ed.): *¿Dónde estamos? pasado, presente y futuro de la Paleopatología: actas del VI Congreso Nacional de Paleopatología*, Madrid, 2003, p. 88-101; LEWIS, M.; ROBERTS, C.: "Growing Pains: the Interpretation of Stress Indicators", *International Journal of Osteoarchaeology*, 7, 1997, p. 581-586.

21 TRANCHO, G.J.; ROBLEDO, B.: "Hipoplasia del esmalte dental: un indicador patológico", *Gaceta Dental*, 107, 2000, p. 62-72; HINDLE, A.: "Problems in the Methodology of Dental Enamel Hypoplasia Analyses", *Nexus*, 13, 1,

Les lesions fruit de les càries s'han trobat tant a la mandíbula com al maxil·lar. Les produeixen bacteris que destrueixen la placa dental perforant l'esmalt, característic de poblacions amb dietes riques en carbohidrats i influenciada també per la higiene oral i factors de tipus constitucional.²²

D'altra banda, s'ha estudiat el crani d'un individu de sexe masculí que conserva restes de la sutura metòpica (Fig. 9). El seu tancament es concreta al voltant dels 2 anys de vida,²³ malgrat que existeixen serioses divergències respecte d'aquesta estimació d'edat, ja que hi ha autors que ho situen en edats posteriors.²⁴ En aquest cas, les restes de la línia de fusió estan presents en un individu adult. El metopisme pot ser causat per un creixement anormal dels ossos cranians, una interrupció del creixement, factors hereditaris, la influència del sexe, factors de tipus hormonal, atavisme, malformacions cranianes o la hidrocefàlia. Així mateix, normalment no es considera una patologia en si.²⁵

Finalment, s'ha pogut identificar una pala ilíaca dreta que pertany a un individu de sexe masculí que presenta una patologia advertida per una important artrosi i una ossificació del lligament transvers acetabular (Fig. 10). El diagnòstic podria tenir origen en una fractura del fons acetabular amb subluxació i neoartrosi secundària. Per a la confirmació de la diagnosi seria imprescindible observar el cap i coll del fèmur corresponent, així com la pala ilíaca esquerra.

No hem localitzat en cap de les fosses excavades restes de tèxtil, agulles de mortalla o altres elements que poguessin indicar un tractament postmortem en aquest sentit dels cossos.

5. Conclusions

Durant la darrera intervenció a l'exterior de l'església de Bellpuig s'han excavat completament un total de 5 fosses retallades a la roca. Totes presenten la mateixa orientació (sud-oest-nord-est) i en tots els casos s'han trobat més d'un individu per fossa, el que indica clarament un aprofitament diacrònic de l'espai d'enterrament.

En tots els casos, els individus documentats en connexió anatòmica foren dipositats en la mateixa orientació: sud-est (crani)/nord-est (extremitats inferiors). Les fosses en el mig del conjunt (Fossa 1 i Fossa 2) han estat objecte de posteriors accions negatives que han modificat la seva aparença original, afectant fonamentalment als costats laterals. Aquest fet, junt amb l'elevada variabilitat de les restes antropològiques sense connexió anatòmica identificades a cada tomba i la seva relació estratigràfica amb els individus en connexió, suggereix una modificació diacrònica de l'espai amb el manteniment de l'activitat d'enterrament. Així mateix, la Fossa 0, la situada més a prop de l'església (immediatament al costat del mur meridional), presenta una organització diferent de la resta. S'hauria construït

1998, p. 29-45; LEWIS, M.; ROBERTS, C.: "Growing Pains: the Interpretation of Stress Indicators", *International Journal of Osteoarchaeology*, 7, 1997, p. 581-586.

22 CAMPILLO, D.: *Introducció a la Paleopatologia*, Barcelona, 2001 p. 329-332.

23 MANZANARES, M.C. *et alii*: "Metopic sutural closure in the human skull", *J. Anat.*, 161, 1988, p. 203-15.

24 AJMANI, M.L. *et alii*: "Incidence of the metopic suture in adult Nigerian skulls", *J. Anat.*, 137, 1983, p. 177-83.

25 ROA, I. *et alii*: "Metopismo: bases morfológicas, implicancias clínicas y reporte de caso", *International Journal of Morphology*, 29, 3, 2011, p. 992-999.

originalment amb dues cambres superposades: en la cambra superior s'enterrarien primàriament els individus i, probablement, es cobriria de terra, mentre que la cambra inferior, coberta per lloses de marès, serviria d'ossera per mantenir l'espai superior disponible per a successius enterraments. En un moment indeterminat aquesta estructura col·lapsa, però es manté el seu ús com a fossa d'enterrament; de fet per sobre de les lloses col·lapsades s'hi dipositaren un mínim de tres individus. Es planteja com a hipòtesi que, especialment els dos individus enterrats en contacte un sobre l'altre, podrien estar relacionats amb els episodis de pesta bubònica que l'any 1820 assolaren les poblacions d'Artà, Capdepera i Son Servera, i per extensió els localitzats per sobre d'aquests. L'ús intensiu de les tombes, les que es localitzen en aquest sector, sembla indicar una mortalitat alta en un període curt de temps. Aquesta pràctica d'enterrar molts individus junts s'ajusta més a un episodi epidèmic que a una seqüència d'enterraments d'una comunitat petita com la que podia ser la d'Artà postconquesta. La qüestió és si s'aprofiten les tombes medievals ja presents a Bellpuig o s'obren fosses de bell nou per enterrar els difunts d'una població malalta i aïllada de 1400 individus.²⁶ Futures anàlisis físicoquímiques sobre els individus ens haurien de permetre determinar la sincronia o diacronia dels enterraments, entre fosses i dins les mateixes fosses múltiples.

L'estudi antropològic preliminar indica l'existència d'un nombre mínim de vint-i-quatre individus de totes les categories de rang d'edat i sexe. Entre les patologies identificades destaquen les relacionades amb possibles episodis d'anèmia, malnutrició o problemes metabòlics o alimentaris, potser causats per períodes de fam, epidèmies o ambients insalubres, com en el cas de la *cribra orbitalia* i la hipoplàsia de l'esmalt. També destaca la presència de diverses patologies a escala articular i algunes fractures.

Atesa la rellevància del jaciment, tant pel que fa a l'estudi del repoblament posterior a la conquesta de 1229 com per l'ocupació diacrònica d'aquest espai de manera pràcticament ininterrompuda fins a l'actualitat, s'està definint, a hores d'ara, un pla de treball per avançar en el coneixement del conjunt i fer propostes de dinamització de l'espai. En aquest context, i a l'espera d'obtenir els resultats de datacions absolutes que permetin datar la seqüència dels enterraments, s'està redactant un projecte de reposició de les restes humanes en el seu lloc originari amb el suport d'un control de conservació.

²⁶ GILI, A.: *Santa Maria de Bellpuig d'Artà*, Palma, 2006, p. 149.




Fig. 1 Localització de l'església de Bellpuig (Artà)

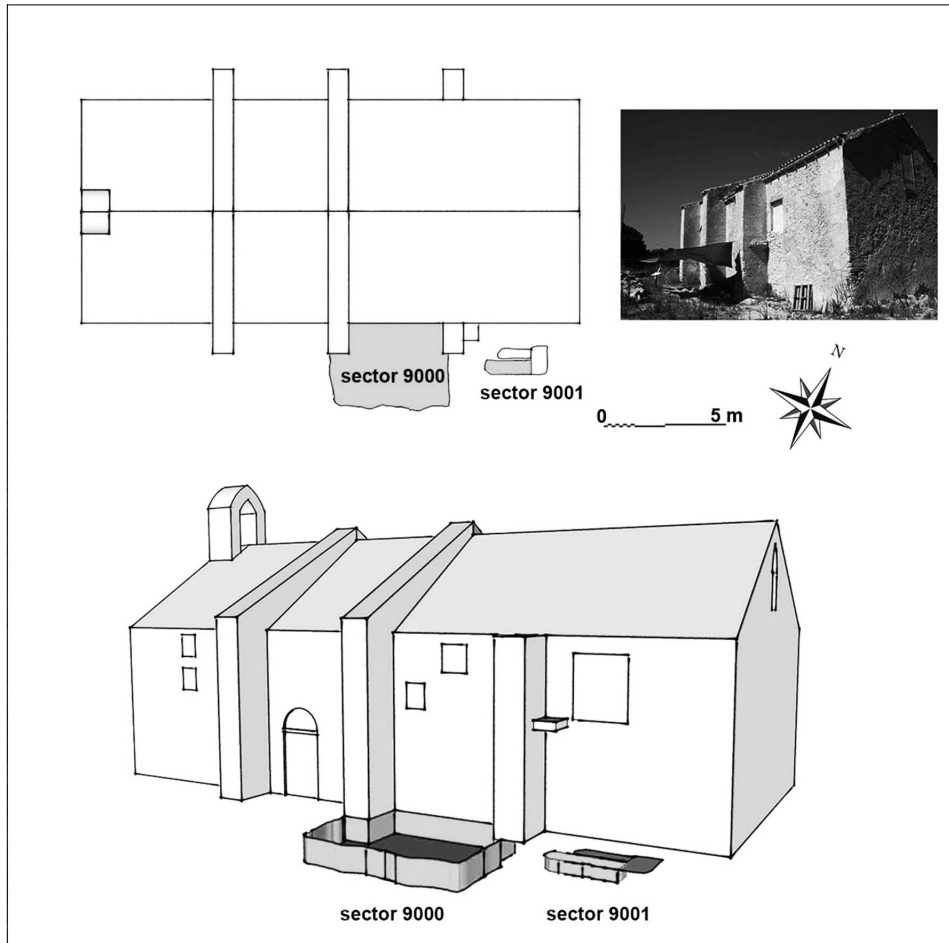


Fig. 2 Planta (superior) i perspectiva (inferior) dels sectors excavats a l'exterior de l'església de Bellpuig (Artà)




Fig. 3 Conjunt de quatre fosses excavades a la roca



Fig. 4 Seqüència de les agrupacions de restes antropològiques documentades a la Fossa 0

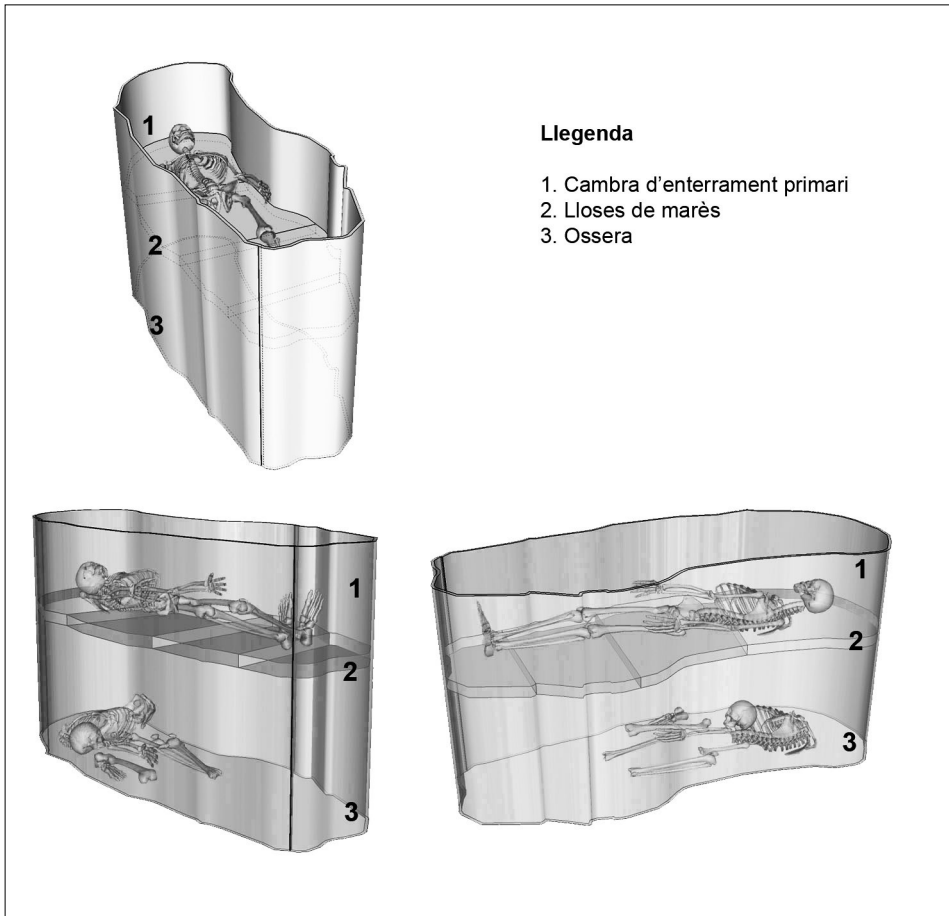


Fig. 5 Model il·lustratiu de l'hipotètic funcionament original de la Fossa 0

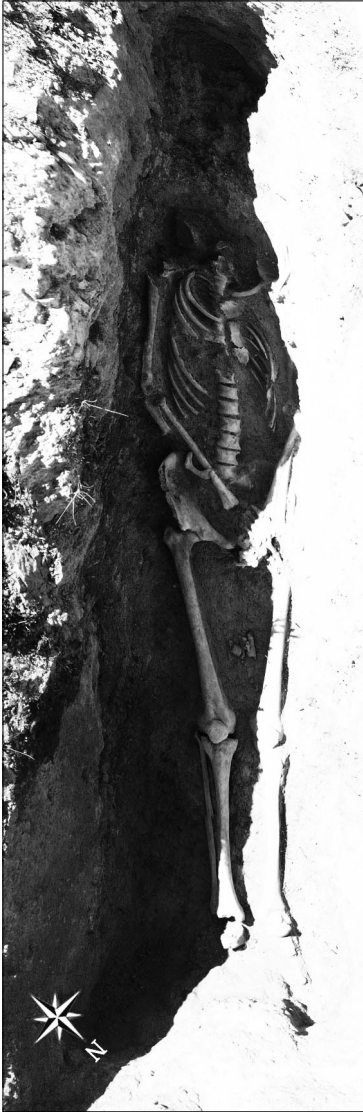

Fig. 6 Captura zenital de la Fossa 3

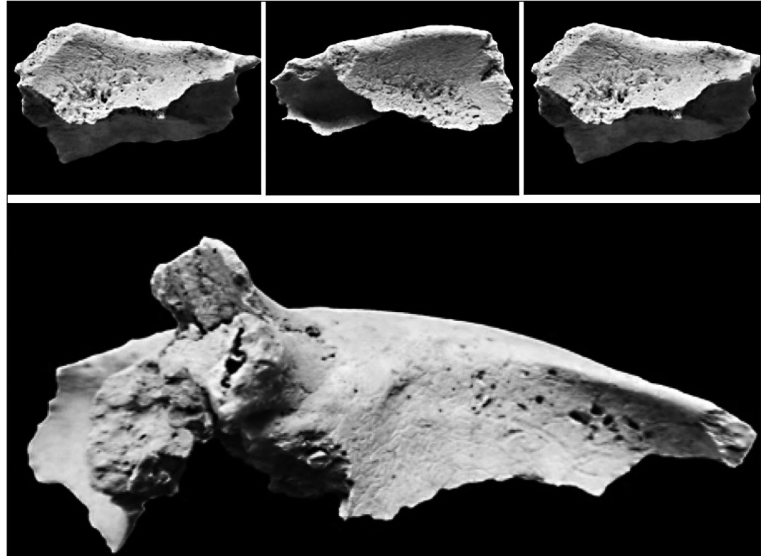


Fig. 7 Detall de *cribra orbitalis* identificada en individus adults

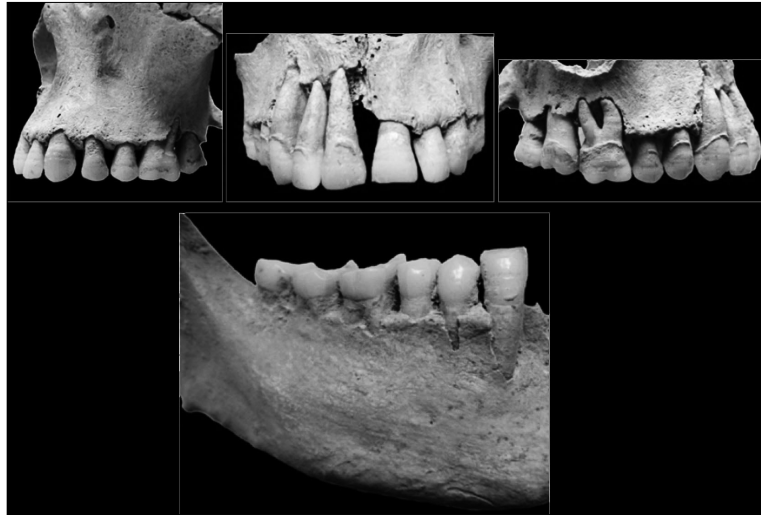

Fig. 8 Signes d'hipoplàsia de l'esmalt en maxil·lar i mandíbula

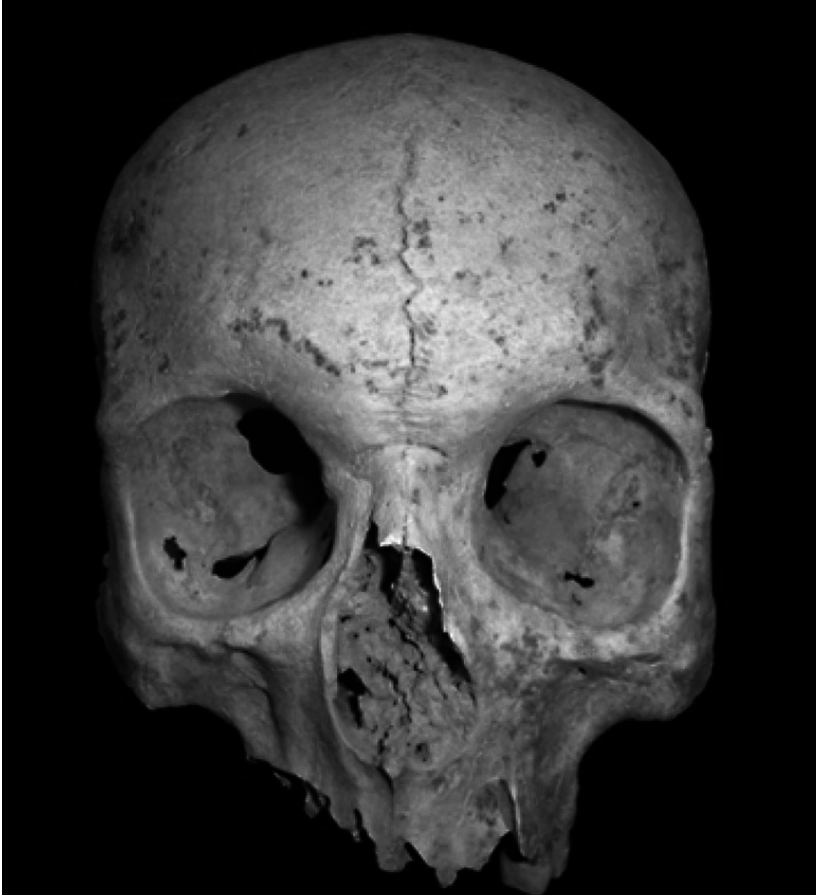

Fig. 9 Vista frontal del crani d'individu adult amb persistència de sutura metòpica

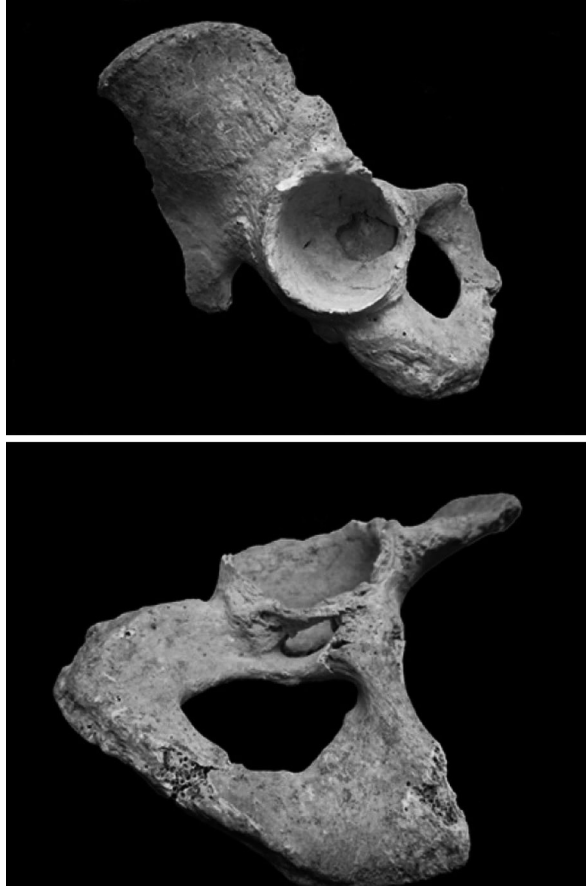


Fig. 10 Vista de l'interior de l'acetàbul (superior) i de l'ossificació del lligament transvers (inferior)

