

Caso clínico

Fístula broncoesofágica tuberculosa en edad pediátrica. Presentación de un caso y revisión de la literatura

M. Herrera*, V. Henaes*, M. Caimari**, A. Marcó**

Introducción

Las fístulas entre el esófago y el árbol bronquial son excepcionales en el niño, a diferencia de las traqueoesofágicas que se presentan con relativa frecuencia.

La etiología de ambas puede ser adquirida y congénita. Infección bacteriana (M. Tuberculosis, otras Mycobacterias), Hongos (Actinomyces, Histoplasmosis), heridas por arma blanca o de fuego, traumatismo abierto y cerrado, enfermedad de Crohn, tumoraciones malignas invasivas, ingestión de materiales cáusticos, maniobras iatrogénicas tras colocación de tubos, endoscopias etc..., y patología relacionada con la inhalación o ingestión de cuerpos extraños son las causas descritas como productoras de fístulas adquiridas.

Las fístulas congénitas habitualmente presentan manifestaciones clínicas desde el nacimiento o en los primeros meses de vida y tienen dos localizaciones características: en tercio superior esofágico y región cervical baja, en general tipo en «H» (aisladas o asociadas a la atresia de esófago o al Síndrome de Vater) y en esófago distal, lineales o ramificadas (bronquio esofágico), en relación en general con la existencia de un secuestro pulmonar.

Entre las fístulas broncoesofágicas adquiridas las más frecuentes en el niño son las de origen tuberculoso; la revisión de la literatura hasta hace pocos años ha ido describiendo casi constantemente que las de ésta etiología presentaban manifestaciones clínicas importantes: tos irritativa, tos paroxística tras la ingesta de alimentos líquidos, tos productiva, hemoptisis, neumonía recurrente, fiebre, cuadros bronquiolíticos, disfgia, fiebre, etc...

El objeto de este trabajo es describir un caso de una paciente pediátrica con una fístula broncoesofágica tuberculosa, con ausencia de manifestaciones clínicas atribuibles a esta complicación, detectada fortuitamente en el curso de las exploraciones radiológicas practicadas para delimitar la extensión de la enfermedad pulmonar tuberculosa y revisar adicionalmente los aspectos etiopatogénicos, clínicos, diagnósticos y terapéuticos de esta inusual complicación de las infecciones granulomatosas en edad infantil, enfatizando adicionalmente que el diagnóstico de la tuberculosis pulmonar y sus complicaciones en el niño presenta ocasionalmente problemas de interpretación clínica por la inespecificidad de los síntomas, la lentitud o variabilidad de las pruebas biológicas, y la dificultad de practicar en ciertos casos una encuesta familiar o epidemiológica exhaustiva. En estos casos el empleo de técnicas sencillas de diagnóstico por la imagen, como el esofagograma correctamente indicadas pueden proporcionar una gran ayuda diagnóstica detectando incluso complicaciones insospechadas como la fistulización broncoesofágica.

* Servicio de Radiología. Pabellón Materno-infantil

** Servicio de Pediatría.

Hospital de Son Dureta. Palma (Balears)

Descripción de un caso

M.T.D. Niña de 4 años de edad diagnosticada y tratada de tuberculosis pulmonar que ingresa por cuadro de sibilancias y fiebre de 15 días de evolución.

En los antecedentes familiares destaca la existencia de madre afecta de tuberculosis pulmonar (fibrosis pulmonar bilateral y extensa cavitación infraclavicular izquierda), con esputos positivos para bacilos alcohol-ácido resistente y sometida a tratamiento antituberculoso correcto (La importancia de la cual se notificó al evolucionar desfavorablemente la paciente).

Entre los antecedentes personales destaca antes de la enfermedad actual la presentación hace 8 meses de un cuadro petequeial con plaquetopenia con cifras de 28.000 a 64.000 plaquetas/mm³ diagnosticada de Púrpura Trombocitopénica Idiopática en otro Hospital y tratada durante una semana con prednisona a dosis de 1,5 mg/Kg. peso (20 mg/día) y durante las dos siguientes a dosis de 1 mg/Kg. peso (13 mg.), con resolución del proceso a las tres semanas (cifras normales de 280.000 plaquetas/m³) y alta ulterior.

Hace tres meses en revisión rutinaria practicada por su pediatra, éste le detecta un eritema nodoso en las extremidades inferiores. Se practica Mantoux al 1% que da resultado positivo (15 mm. de induración a los 2 días) y radiografía de tórax que detecta existencia de mínimo infiltrado parahiliar derecho e imágenes dudosas de adenopatía paratraqueal derecha (valoración retrospectiva). Se diagnostica primoinfección tuberculosa y se establece tratamiento con Cemidon* (Isoniacida) 10 mg/kg. —150 mg.—/día y Rifaldin* (Rifampicina) 10 mg/kg. —150 mg.—/día. Existiendo la duda razonable de que dicha medicación se administrará de una manera continuada y a dosis correctas.

En los últimos 15 días mantiene un cuadro de sibilancias y fiebre que no mejora con la administración adicional de Amoxicilina por lo que se decide ingreso en nuestro Centro.

La exploración física muestra una niña

bien nutrida. Peso de 14,5 Kg. y talla 101 cm., sin sensación de enfermedad y con resalte de faneras. Fiebre de 38 grados. Auscultación cardíaca normal. Auscultación respiratoria: espiración alargada y sibilancias diseminadas. Se palpa polo de bazo.

Análítica: Hematias: 5.430.000, leucocitos 11.100, Neutrófilos 55%, Linfocitos 32%, Eosinófilos 10%, Basófilos 1%, Monocitos 2%. Transaminasas GPT y GOT normales. Proteinograma normal excepto disminución de las beta globulinas. VSG primera hora 25. Ecografía normal.

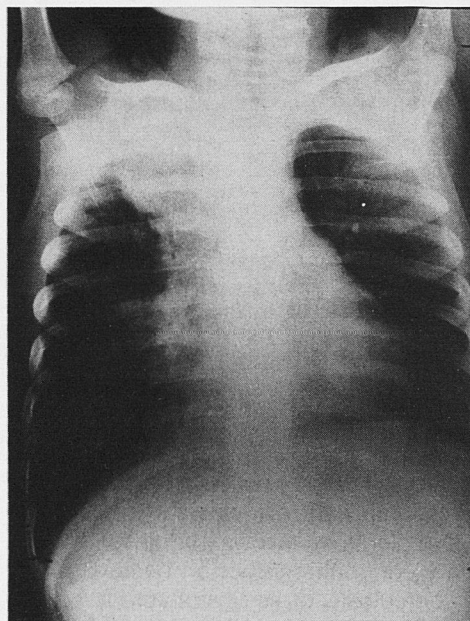


Figura 1
Borramiento borde mediastínico y cardíaco derecho. Zona de condensación con broncogramas en LSD, LM y LID (en LSD y LM con fenómenos atelectásicos). Desplazamiento de la tráquea hacia la izquierda.

Se practica radiografía de tórax (Fig. 1) que demuestra: adenopatía paratraqueal derecha de tamaño considerable, infiltrado lobuloso y atelectasia segmentaria del lóbulo superior derecho. El Mantoux es positivo con 20 mm. de extensión y más de 3 mm. de elevación. La búsqueda de bacilos alcohol-ácido resistentes y el cultivo de jugo gástrico resultó negativa en

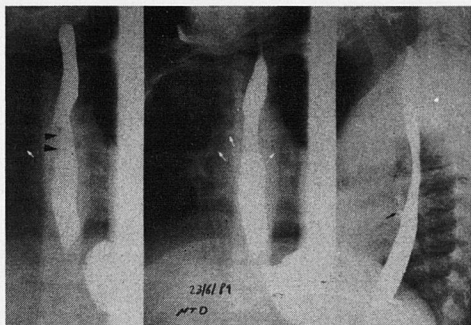


Figura 2
Aumento de volumen de la zona de condensación en LSD. Compresión extrínseca pared lateral derecha esofágica (triángulos negros). Ensanchamiento carina (flechas blancas) muy evidente retrospectivamente respecto a las radiografías previas practicadas en el momento del diagnóstico de la enfermedad. En el esofagograma de perfil pequeño divertículo en la pared anterior con imágenes sospechosas de trayecto fistuloso hacia adelante y arriba (flecha negra única).

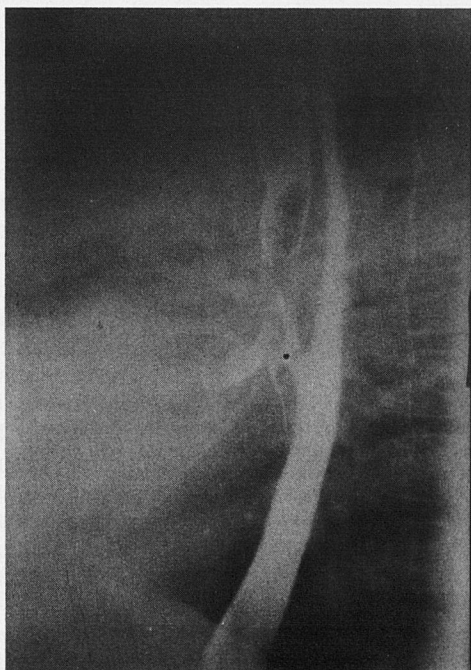


Figura 3
Inyección selectiva a nivel del esófago medio. Paso masivo de material de contraste a traquea inferior, bronquio intermediario, bronquio de LM y de LID. No se produce alveolización del material de contraste.

las tres determinaciones efectuadas así como las determinaciones analíticas de fijación de complemento para Micoplasma, V.R.S., Influenzae, Parainfluenzae y Adenovirus.

Se mantiene el tratamiento establecido con Isoniacida y Rifampicina a dosis de 10 mg/kg. de peso y se añade un tercer fármaco Pirazinamida a razón de 30 mg/kg. A los tres días de ingreso se practica un esofagograma y radiografías hipervoltadas de mediastino que demuestran: el aumento de las zonas de consolidación en lóbulo medio, LSD y LII, compresión de la pared lateral derecha del esófago y una pequeña extravasación del material de contraste hacia arriba y adelante en dirección a la bifurcación bronquial (Fig. 2). Adicionalmente se observa que el ángulo de la carina está aumentado por presencia de adenopatías mediastínicas infracarinales. Al día siguiente se repite el esofagograma utilizando sonda nasogástrica demostrando perfectamente la existencia de una fístula por la que pasa el contraste con suma facilidad al árbol bronquial derecho (Fig. 3), debido al paso masivo del mismo no se identifica con exactitud el punto exacto de comunicación fistulosa aunque parece ser el bronquio tronco derecho. A partir de entonces la niña desarrolla una tos irritativa de poca importancia durante 8 horas de duración que cede ulteriormente. Se instauration alimentación mediante sonda nasogástrica y se aconseja que la niña duerma en decúbito supino y semincorporada.

Diez días después se repite el esofagograma demostrando un paso mínimo del material de contraste al árbol bronquial derecho que la paciente tolera bien sin que se produzca ninguna manifestación clínica ni crisis de tos inmediata o tardía.

El hemograma a los 15 días de ingreso demuestra reducción del número de eosinófilos que se han reducido de 10 al 2% y VSG normal, persistiendo la leucocitosis de 10.000. Se detecta asimismo elevación de las GOT (210 U) y GPT (390 U) que obligan a suspender la Pirazinamida.

A los 32 días se repite la radiografía de tórax (Fig. 4) demostrando reducción del diá-

metro del mediastino superior, desaparición de las condensaciones en lóbulo medio y LID y disminución de la del lóbulo superior derecho que queda reducida a una pequeña atelectasia segmentaria. El esofagograma con obtención de imágenes en diversas incidencias demuestra desaparición de la fistula y presencia de un divertículo por tracción de mayor tamaño del previsto en los estudios anteriores (Fig. 5).

Controles ulteriores a los dos meses demostraron desaparición de la atelectasia de LSD y reducción del tamaño del divertículo y de las adenopatías medistínicas. La paciente permanece en buen estado asintomática en la actualidad.

Comentarios

Nuestra paciente fue diagnosticada de enfermedad tuberculosa en base a los datos clínicos, prueba de tuberculina positiva, alteraciones radiográficas sugestivas de la enfermedad y antecedentes familiares (con severidad de los mismos en principio no conocida) sospechosos de contagios repetidos. En ausencia de identificación bacteriológica del germen responsable todos estos parámetros son considerados en la literatura como suficientes para establecer el diagnóstico de la enfermedad.^{9, 11, 18}

La negatividad del aislamiento del bacilo tuberculoso en el jugo gástrico, puede estar en relación al tratamiento recibido durante los tres meses anteriores al ingreso. Por otra parte es conocida que la positividad de esta determinación bacteriológica es habitualmente baja (5 al 10% de los casos).

La elevación de los eosinófilos y el cuadro de sibilancias transitorias quizás guarden relación con predisposición atópica del paciente.

El hallazgo de la eosinofilia periférica se ha descrito como un hallazgo asociado en un 10% de pacientes pediátricos con tuberculosis activa, adicionalmente debe recordarse que la American Society of Hos-

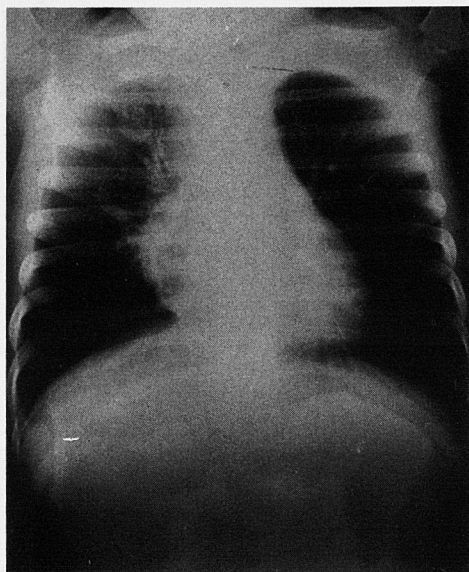


Figura 4
Imágenes lineales de densidad aumentada en tercio superior de hemitórax derecho y parahiliar con algún broncograma (sugestivo de persistencia de fenómenos atelectásicos en LSD).

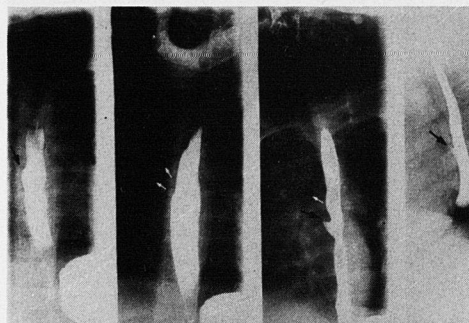

Figura 5
Notable disminución de la compresión extrínseca pared esofágica derecha. Imagen triangular diverticular (flecha negra única) muy evidente en la radiografía obtenida en posición oblicua posterior izquierda. A destacar la reducción del ángulo cardinal (flechas blancas) secundario a la disminución de tamaño de las adenopatías en esta localización.

pital Pharmacits in Drug Information 84 la ha descrito como frecuente.¹⁴

Las microaspiraciones se han descrito asimismo como productoras de cuadros asmáticos o asmatiformes, pero es evidente que no fueron la única causa de las manifestaciones clínicas en la paciente; pero

en nuestra opinión contribuyeron significativamente al importante empeoramiento de las imágenes radiológicas entre el control ambulatorio y el ingreso y durante el mismo (Fig. 1 y 2).

De existir contagio en aquellos momentos es razonable suponer que los corticoides administrados por la Púrpura Trombocitopénica Idiopática jugaran un papel importante en la evolución desfavorable de la enfermedad y en la fistulización ganglionar, bronquial y esofágica.

La alimentación por sonda fue perfectamente tolerada por la paciente, contribuyendo a la resolución de las manifestaciones clínicas y radiológicas. En base a la experiencia de este caso y de otros de la literatura es razonable suponer asimismo que fístulas traqueobronquiales de pequeño tamaño sean responsables de cuadros atelectásicos con resolución rápida de las imágenes radiológicas en el curso de la tuberculosis infantil.

Discusión

Las fístulas broncoesofágicas (f.b.e.) pueden ser congénitas o adquiridas.^{2, 8, 14} Las congénitas se han descrito en un pequeño número de casos como malformación aislada y excepcionalmente se han encontrado asociadas a malformaciones del tubo intestinal primitivo (secuestro).^{2, 7, 8, 14, 15} Respecto a las adquiridas, en los niños, contrariamente a lo que sucede en los adultos la mayoría de las f.b.e. no son malignas (complicando los carcinomas esofágicos o traqueobronquial¹⁵ y otros procesos de índole tumoral y están producidos por procesos infecciosos^{2, 8, 14} traumatismos abiertos,^{2, 7, 8, 14, 17} patología relacionada con la ingestión/inhalación de cuerpos extraños (de tipo punzante^{5, 6, 15, 17}), pilas alcalinas en miniatura,¹² ingestión de líquidos cáusticos,^{6, 16, 17} enfermedad de Crohn esofágica,¹⁴ divertículos esofágicos,¹⁷ o por maniobras iatrogénicas: trauma operatorio, extracción inadecuada de cuerpos extraños, con Foley p.e.,¹² intubación,¹⁴ fibroscopia mal

practicada, colocación de cánulas de traqueotomía,^{1, 14, 15} sondaje nasogástrico mal practicado, maniobras de resucitación inadecuadas,¹ prolongación de la respiración asistida,^{7, 14, 17} cirugía en mediastino o en hilio pulmonar, etc...^{1, 15}

Las de origen infeccioso son debidas principalmente a procesos inflamatorios granulomatosos de los ganglios linfáticos mediastínicos.^{2, 8, 14}

Los organismos causantes más frecuentes son el *Mycobacterium tuberculosis*,^{2, 8, 14, 17} *Mycobacterias atípicas*,¹⁴ el *Histoplasma granulatum*,^{2, 8} el *treponema palidum*^{14, 17} y el hongo *Actinomyces*.^{2, 8, 14, 17}

En la formación de la fístula de origen infeccioso se han invocado diversos mecanismos de producción: a) Ganglios linfáticos tuberculosos o de otro origen se rompen en las estructuras mediastínicas o bronquiales,^{2, 8, 14} b) Ulceras traqueales tuberculosas erosionan progresivamente el esófago adyacente,¹⁴ c) adherencias entre el esófago proximal y los ganglios linfáticos desarrollan un divertículo y se desarrolla una comunicación a partir de las pulsaciones del mismo.^{14, 17}

La mayoría de autores aceptan como más verosímil el primer mecanismo citado: adenopatías tuberculosas que deforman la pared bronquial con producción de prominencias caseosas submucosas que se proyectan abruptamente en la luz bronquial o perforan lentamente la mucosa bronquial.^{2, 8, 14}

Forstad y Toty describen que las perforaciones ganglionares a la luz bronquial son muy frecuentes,^{4, 13} según el primer autor esta eventualidad sucedió en 25 casos en 90 niños estudiados. La mayoría de estos pacientes tenían menos de 4 años y muchos de ellos habían recibido terapéutica antituberculosa previamente.⁴

A pesar de que el hallazgo de la fistulización bronquial en la tuberculosis en edad pediátrica se considera insólito en la actualidad, diversos fisiólogos y radiólogos durante la década de los 40 y 50 (épocas con ambiente epidemiológico muy cargado de tuberculosis) descubrieron esta eventualidad como relativamente frecuen-

te en estudios esofagográficos practicados mediante una simple pantalla de fluoroscopia. Describían el hallazgo como un relleno fugaz del árbol bronquial y les llama-ba la atención la buena tolerancia del pa-ciente a la aspiración del material de contraste.

Desafortunadamente con la tecnología de aquella época (inexistencia de seriadores radiográficos rápidos y de intensificadores de imagen) impidió que este hallazgo se documentara iconográficamente de una manera suficiente en la literatura radioló-gica pediátrica y fisiológica de aquellos años.

El diagnóstico de la f.b.e. puede estable-verse por broncoscopia con tubo flexible simple,^{1, 14} combinada con inyección de azul de metileno,⁷ broncografía,^{2, 8} pero la manera habitual y más segura de de-mostrarla será mediante la práctica de un esofagograma^{2, 3, 8, 14, 17} rutinario median-te deglución empleando como material de contraste el Sulfato de Bario diluido.^{1, 8, 13} Eventualmente podrá demostrarse me-diante esofagograma con empleo de son-da nasogástrica inyectando selectivamen-te contraste en el esófago a presión con-trolada a la altura de la carina.

El estudio debe realizarse con obtención de imágenes en perfil y en la oblicua ade-cuada al lado que se sospeche la existen-cia de la fístula.

Diversos autores preconizan la práctica de la exploración con el paciente en posición prona, especialmente en las fístulas pau-cisintomáticas de pequeño tamaño.^{6, 14}

La utilización de la Tomografía Compute-rizada (TC) en el diagnóstico de la fístula es un método menos invasivo que per-mite en ciertos casos el estudio sin utiliza-ción de material de contraste evitando el riesgo subsiguiente de aspiración y dis-confort para el paciente.⁷ El inconvenien-te de esta técnica es que detecta mal las f.b.e. intermitentes post-traumáticas obs-truidas por edema o coágulo sanguíneo.^{2,}

⁷ Adicionalmente esta modalidad de ima-gen presenta la ventaja de proporcionar in-formación sobre la afectación adenopáti-ca vecina, identifica perfectamente la com-presión brónquica, del esófago, y la

eventual invasión endobronquial.^{1, 5, 7} Realizar el estudio de TC con inyección de bario diluido en posición prona puede ser útil en ciertos casos.^{1, 4}

El síntoma más llamativo de la entidad es la presentación de tos paroxística después de la ingesta de líquidos,^{1, 2, 7, 8, 14} de lí-quidos y sólidos^{1, 7, 14} y la tos quintosa persistente.

Crisis de sofocación con la ingesta,^{1, 4, 17} tos productiva con expectoración blanca u oscura,² crisis asmáticas,¹⁴ disfagia,¹³ expectoración de broncolitos —adultos—,¹⁴ hemoptisis, hematemesis,^{2, 8, 14} crisis de tos o sofocación en decúbito supino,¹⁴ abscesos, bronquiectasias^{1, 3, 4} y neumonías recurrentes^{2, 8, 14} se han descrito en menor número de casos.

Contrariamente a la mayoría de descrip-ciones clínicas que refieren toda esta sin-tomatología, alguna descripción anti-gua,¹⁷ literatura reciente,¹ y las descripcio-nes orales de diversos profesionales de hace 30-40 años enfatizan que las mani-festaciones clínicas de las f.b.e. pueden ser ligeras. Nuestra experiencia personal en 2 pacientes pediátricos de nuestro hos-pital con esta complicación y de otros con fístulas traqueoesofágicas congénitas o adquiridas tras la reparación de una atre-sia de esófago es que los pacientes pue-den ser paucisintomáticos o incluso asin-tomático.

Un dato indirecto adicional que favorece la hipótesis de la benignidad y frecuencia de la existencia de f.b.e. tuberculosas de pequeño tamaño es la detección de diver-tículos esofágicos de pequeño tamaño lo-calizados en la pared esofágica anterior o lateral identificados en los esofagogramas de rutina.⁶ Las radiografías de tórax ex-cepto en algunos casos excepcionales descritos en la literatura son siempre anor-males. Infiltrados parahiliares o basales in-feriores, atelectasia de LSD (traduciendo aspiración en decúbito supino) y adeno-patías ipsilaterales al lugar de identifica-ción de la fístula son las manifestaciones más comunes.^{2, 3, 8}

Enfisema pulmonar,^{2, 8} bronquiectasias,^{2, 3, 8} calcificaciones ganglionares en la ve-cindad de la fístula^{6, 14} efusión pleural^{1, 13}

niveles hidroaéreos en la zona de cavitación o absceso,^{14, 16} adenopatías en el otro hilio, identificación del luminograma aéreo esofágico^{2, 8, 14} o de la fístula, hiperneumatización intestinal y distensión gástrica persistente^{2, 8, 14} son manifestaciones más infrecuentes.

Excepcionalmente la sonda nasogástrica puede adoptar un trayecto peculiar consecuencia de la introducción por la fístula y ulterior paso al árbol bronquial.¹

Revisando los síntomas es obvio que algunos son atribuibles claramente a la fístula como la tos con la ingesta de alimentos, la distensión abdominal, la hematemesis, las crisis asmáticas atribuibles a las microaspiraciones alimentarias, etc... Las demás lógicamente estarán en relación con la enfermedad pulmonar de base del paciente.

Lo mismo sucede con las manifestaciones radiológicas la identificación del luminograma de la fístula, el esofagograma persistente, la distensión gástrica, la hiperneumatización recurrente y la desaparición rápida (en menos de 15 días) de las lesiones atelectásicas (producidas por aspiración en lugar de obstrucción bronquial o neumonía tuberculosa genuina) son directamente atribuibles a la f.b.e.

Weber considera que las atelectasias tuberculosas desaparecen en un intervalo de 3 a 6 meses y los infiltrados neumónicos en 1-2 meses.¹⁶

Otro aspecto clínico interesante es la mayor incidencia de identificación de germen en el aspirado gástrico en pacientes no tratados (contaminaciones recurrentes).⁵

Respecto a la morfología y localización de la f.b.e., las adquiridas tienen un trayecto irregular y anfractuoso^{2, 8} a diferencia del rectilíneo, nítido y liso de las congénitas.^{2, 8, 16, 17}

En el estudio anatomopatológico las fístulas congénitas tienen ausencia de fenómenos inflamatorios alrededor de la misma.¹⁴

En cuanto a localización de la f.b.e. el lugar más frecuente es el bronquio principal izquierdo seguido del bronquio del lóbulo inferior derecho y el bronquio principal derecho.^{2, 8} Ningún caso se ha

descrito de afectación de bronquios de lóbulos superiores.^{2, 8}

A pesar que muchos autores preconizan el tratamiento quirúrgico de la f.b.e. tuberculosa^{3, 13, 15, 17} nuestra experiencia, la de Wingley y Lucaya indica que si se diagnostica precozmente, se establece quimioterapia adecuada^{2, 8, 10} y se alimenta con sonda al paciente la curación se produce en un período que oscila de 15 días a dos meses.^{2, 8}

Los raros casos de f.b.e. que no responden al tratamiento médico será necesario el tratamiento quirúrgico, la vía de abordaje estará en relación con la ubicación de la misma; en general se practicará una toracotomía derecha por el quinto o sexto espacio intercostal para una vez identificada la fístula proceder a su resección, cuya amplitud estará en relación a los tejidos víricos afectados, una vez practicada ésta se procederá a la sutura del orificio bronquial en un solo plano y con material no absorbible y del esófago en dos planos mucoso y muscular para evitar la estenosis.

Puede ser de utilidad la interposición de un colgajo pediculado pericárdico o pleural entre el esófago y la vía aérea a nivel de la sutura.^{14, 15} Para algunos autores el tejido pulmonar lesionado y las adenopatías vecinas voluminosas asimismo deben researse.^{13, 14}

Bibliografía

1. Berkmen YA, Auh YO. CT Diagnosis of Acquired Tracheoesophageal Fistula in Adults. *J. Comput. Assist. Tomogr.* 9: 302-304 (1985).
2. Carreño JC, Badosa, J, Manzanares R, Martín C. Perforació bronquial i fístules broncoesofàgiques d'origen tuberculós en infants. *But. Soc. Cat. Pediatr.* 45: 417-419 (1985).
3. Danino EA, Evans CJ, Thomas JH. Tuberculous bronchoesophageal fistula in a Child. *Thorax* 10: 351-353 (1955).
4. Frostad S. Segmental atelectasis in children with primary tuberculosis. *Am. Rev. Resp. Dis.* 79: 597-605 (1959).
5. Giron J, Senac JP, Leboucq N, Cohendy R. L'apport de la T.D.M. dans la tuberculose ganglionnaire médiastinale. *J. Radiol.* 68: 349-352 (1987).
6. Henales V, Bedate P, Calvo C, Herrera M y col. Valor del esofagograma en el diagnóstico de las le-

siones tuberculosas en el niño. Bol. Pediatr. 27: 207-210 (1986).

7. Leithiser R, Capitanio MA, Macpherson RI, Wood BP. Communicating Bronchopulmonary Foregut Malformations A.J.R. 146: 227-231 (1986).

8. Lucaya J, Solé S, Badosa J, Manzanares R. Bronchial Perforation and Bronchoesophageal Fistula. Tuberculous Origen in Children. A.J.R. 135: 525-528 (1980).

9. Makanjuola D. Fluid levels in Pulmonary Tuberculosis Cavities in a Rural Population of Nigeria. A.J.R. 141: 519-520 (1983).

10. Petrovsky Bv, Perelman MI, Vautsian EN, Bagirov DM. Palliative and radical operations for acquired esophagotracheal and esophagobronchial fistulas. Surgery 66: 463-470 (1979).

11. Sánchez M, Fidalgo I, Gómez JA, Mosquera MC y col. Eosinofilia periférica y tuberculosis primaria. Rev. Esp. Pediatr. 44: 519-521 (1988).

12. Sigalet D, Lees G. Tracheoesophageal Injury Se-

condary to Disc Battery Ingestion. J. Pediatr. Surg. 23: 996-998 (1988).

13. Toty L, Riquet M, Personne C, Hanoteau P y col. L'effraction gangliopulmonaire des adénopathies tuberculeuses médiastinales de l'enfant. A propos de trente-deux observations. Ann Chir. Chir. Thorac. Cardiovasc. 35: 220-223 (1981).

14. Vasquez RE, Landay M, Kilman WJ, Estrera A y col. Benign Esophagorespiratory Fistulas in Adults. Radiology 167: 93-96 (1988).

15. Vicente F, Llorens R, Oca J, Zornoza G. Fistula esófago-traqueal adquirida. Rev. Med. Univ. Navarra 3: 127-128 (1975).

16. Weber AL, Bird KT, Janower ML. Primary Tuberculosis in Children with particular emphasis on changes affecting the tracheobronchial tree. A.J.R. 103: 123-132 (1968).

17. Wychulis AR, Ellis FH, Andersen HA. Acquired Nonmalignant Esophago-tracheobronchial Fistula. JAMA 196: 117-122 (1966).