

Caso clínico-patológico: varón con neoplasia de próstata y disnea de origen incierto.

Clinico-pathologic case: male with prostatic neoplasm and dyspnea of uncertain origin

Esther García-Almodóvar¹, Elena Timoner Salva², Albert Pou Goyanes¹, Manuel del Río Vizoso¹, Rafael Ramos Asensio², Tarek Sidawi Urbano²

*Servicio de Medicina Interna¹ y Anatomía Patológica²
Hospital Universitario Son Espases, Palma de Mallorca.*

Correspondencia

Manuel del Río Vizoso
Unidad de Hospitalización a Domicilio, Planta 0, módulo F.
Hospital Universitario Son Espases.
Carretera de Valldemossa, 79
07010 Palma de Mallorca.

Recibido: 17 – XII – 2012

Aceptado: 27 – III – 2013

doi: 10.3306/MEDICINABALEAR.28.02.43

Resumen

Se presenta el caso de un varón de 79 años con una neoplasia de próstata diseminada, antecedentes de cardiopatía isquémica y embolismo pulmonar reciente que presenta disnea progresiva de forma subaguda, ingresando en el hospital para estudio. Tras completar el algoritmo diagnóstico no se consigue detectar la causa de su disnea, falleciendo en el hospital. El caso se presenta en el foro de las sesiones clínico-patológicas del Hospital Son Espases.

Palabras clave: neoplasia de próstata, microangiopatía trombótica tumoral, disnea, *tree in bud*.

Abstract

The case is that of a 79 year old male affected by a disseminated prostatic neoplasm, ischemic cardiopathy and a recent pulmonary embolism. He was admitted with progressive subacute dyspnea. After testing, there was no evidence about the etiology of the dyspnea, dying at the hospital without certain diagnosis.

The case is discussed in the context of a clinico-pathologic general session at Hospital Son Espases.

Key words: prostatic neoplasm, tumor thrombotic microangiopathy, dyspnea, *tree in bud*.

Caso clínico

Varón de 79 años sin alergias conocidas ni hábitos tóxicos, con insuficiencia renal crónica estadio III, cardiopatía isquémica con enfermedad de tres vasos revascularizada quirúrgicamente con buen resultado, tromboembolismo pulmonar acaecido un año antes y carcinoma de próstata en tratamiento hormonal trimestral, que ingresó por disnea refractaria.

Situación basal: totalmente independiente para las actividades básicas de la vida diaria y sin disnea habitual. Tratamiento habitual: omeprazol 20 mg, prednisona 10

mg, sertralina 50 mg, clonazepam 0,5 mg, atorvastatina 40 mg, sildenafil 25 mg c/8h, acenocumarol según pauta.

Enfermedad actual: tres meses antes del ingreso inició disnea progresiva hasta hacerse de mínimos esfuerzos en los últimos 20 días. Refirió tos y expectoración blanquecina desde 15 días antes del ingreso que mejoró con tratamiento antibiótico. Negó ortopnea, edemas o episodios de disnea paroxística nocturna. Presentó dolor lumbar de características mecánicas de un año de duración de intensidad fluctuante. Negó astenia, anorexia o pérdida de peso reciente.

Exploración física: buen estado general, TA 172/77mmHg, afebril, saturación de O₂ 91% con cánula nasal de oxígeno a 2 litros. Tonos cardiacos rítmicos, sin soplos. Murmullo vesicular conservado, sin ruidos añadidos. Abdomen blando y depresible, no doloroso a la palpación, con peristaltismo conservado; no masas ni organomegalias. No edemas. Pulsos pedios presentes. No se aprecia ingurgitación yugular ni reflujo hepatoyugular.

Pruebas complementarias:

Análítica: leucocitos $7'59 \cdot 10^3$ U/l, hematíes $4,22 \cdot 10^3$ U/l, hemoglobina 11,7 g/dl, volumen corpuscular medio 83,4 fl, plaquetas 178.000 U/l, tiempo de protrombina 14%, urea 68 mg/dl, creatinina 1,65 mg/dl, Na 133 mmol/l, K 4,4 mmol/l, proteínas totales 59 g/l, albúmina 31 g/l. Hormonas tiroideas y PSA en rango de normalidad.

Radiografía de tórax: sin alteraciones significativas

Gasometría arterial FiO₂ desconocida: pH 7,41, pO₂ 69 mmHg, pCO₂ 32 mmHg, HCO₃ 21 mmHg.

Gammagrafía V/Q que aporta el paciente: defectos subsegmentarios de perfusión en bases. Hipertensión arterial pulmonar.

AngioTC y TC abdominal: no defectos de repleción sugestivos de TEP, dilatación de arterias pulmonares principales, engrosamiento de los bronquios segmentarios y subsegmentarios ocupados por secreciones. Patrón pulmonar nodular con aspecto tree-in-bud bilateral inespecífico.

Varios nódulos pulmonares bilaterales inferiores a 5mm, bien definidos, de características infeteminadas. Infiltrado óseo difuso en la mayor parte de esqueleto visualizado, compatible con metástasis.

Broncoscopia: tráquea, laringe y árboles bronquiales de aspecto normal. Muestras para microbiología negativas y para anatomía patológica negativas para malignidad.

Ecocardiografía transtorácica: aurícula izquierda no dilatada (22 ml/m²). Ventrículo izquierdo de tamaño y grosor parietal normal con función sistólica global y segmentaria conservada (FE Teicholz 66%). Patrón de llenado mitral de onda A predominante, sin aumento de las PTDVI (E/A 0.74, Ea 8 cm/s, E/Ea 6). Válvula mitral de morfología normal con mínima IM protosistólica. Válvula Ao trivalva normofuncionante. Cavidades derechas de tamaño normal con motilidad VD conservada. IT mínima con gradiente VA de 24 mmHg. VCI no dilatada con colapso inspiratorio > 50%. Ausencia de derrame pericárdico.

Evolución: presentó evolución tórpida en planta de hospitalización, progresando en la disnea hasta hacerse de reposo pese a oxigenoterapia. En los últimos días desarrolló tos y expectoración hemoptoica. Se decidió actitud paliativa dadas las características del paciente y del caso, siendo *exitus* a los pocos días.

Discusión

Se trata de un varón inmunodeprimido por su edad avanzada, por su patología de base, una neoplasia de próstata diseminada, y en tratamiento crónico con esteroides sistémicos.

El paciente consulta por una clínica de disnea crónica progresiva de tres meses de evolución sin presentar fiebre ni tos ni expectoración ni semiología de insuficiencia cardiaca congestiva.

Existen datos que desconocemos acerca de su enfermedad neoplásica como la fecha del diagnóstico, los niveles de PSA, la histología del tumor (escala de Gleason), la fecha de inicio del tratamiento hormonal y el nivel de PSA alcanzado. Nos hubiese gustado conocer la PCR, VSG, calcemia y fosfatasa alcalina dado que la sospecha de malignidad debe hacerse por la coexistencia de alteraciones radiológicas como reacción perióstica, presencia de lesiones líticas y la integridad de la cortical ósea.

La disnea es un síntoma frecuente en el paciente oncológico con prevalencia de hasta el 50% en todos los pacientes con neoplasias avanzadas¹. Las causas implicadas son múltiples y con frecuencia pueden coexistir en un mismo paciente².

Se resumen los principales mecanismos etiopatogénicos de la disnea en los pacientes oncológicos en la **tabla 1**

En nuestro caso el paciente no recibía ninguno de los tratamientos señalados.

Dentro del grupo de las causas directas intratorácicas relacionadas con el cáncer destacamos la linfangitis carcinomatosa, entidad de mal pronóstico con una supervivencia media de dos meses³. Es importante la identificación de las lesiones primarias para iniciar un tratamiento específico que pueda mejorar la calidad de vida y la posibilidad de supervivencia. En el diagnóstico se usan pruebas de imagen como la TAC y el examen fibrobroncoscópico, pero el diagnóstico definitivo será anatomo-patológico^{4,5}. En nuestro caso las pruebas complementarias descartaron la linfangitis carcinomatosa, siendo las muestras que se tomaron en el estudio broncoscópico negativas para malignidad.

Como causa indirecta relacionada con el cáncer tenemos que señalar la Enfermedad tromboembólica venosa (ETV) y, dentro de ella, la Tromboembolia pulmonar (TEP) por tratarse de una enfermedad de elevada incidencia con una tasa de mortalidad sin tratamiento de aproximadamente el 30%⁶. Su diagnóstico es uno de los retos más difíciles para los clínicos por la escasa sensibilidad (25%) y especificidad (33%) de los signos y síntomas que presenta⁷. Por ello nos apoyamos en las pruebas

Tabla 1

CAUSAS RELACIONADAS CON CÁNCER				
TRATAMIENTO	DIRECTAS		INDIRECTAS	CONCOMITANTES
- Fármacos: • Amiodarona • Nitrofurantoina - Radioterapia - Toxicidad QT: • Adriamicina • Metotrexato • Bleomicina • Gemcitabina • Paclitaxel • Procarbazina • Ciclofosfamida Mitomicina-C.	<i>INTRATORACICAS</i> - Ocupación Parénquima: • Tumor primario • Metástasis • Hemorragia alveolar - Obstrucción mecánica Vías respiratorias: • Tumores primarios • Adenopatías mediastínicas - Patología vascular y vasos linfáticos: • Síndrome Vena cava superior • Embolia pulmonar tumoral • Linfangitis	<i>EXTRATORACICAS</i> - Ascitis tumoral a tensión • Hepatomegalia por ocupación tumoral	- Anemia - Debilidad musculatura respiratoria - Inmunosupresión: • Infecciones - Estado procoagulante: • TEP	-Cardiopatía: • Isquemia aguda • Enfermedad valvular • Disfunción ventricular sistólica o diastólica - EPOC

complementarias que nos ayudarán a confirmar o descartar nuestra sospecha clínica. La TAC presenta una sensibilidad del 83-90% y una especificidad del 95%, con un valor predictivo positivo (VPP), si hay concordancia con la clínica, de un 96%⁹.

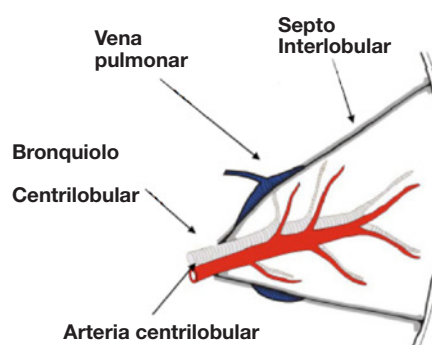
Nuestro paciente presentaba, como factores de riesgo para desarrollar una TEP⁹, edad avanzada y un estado procoagulante generado por su patología neoplásica, con una probabilidad clínica pretest baja según las escalas de puntuación de Wells¹⁰ y Ginebra¹¹. Se descartó este diagnóstico por los resultados obtenidos en la TCAR, donde no se observaron defectos de repleción en las arterias pulmonares.

Diagnóstico diferencial:

Debido al cuadro clínico inespecífico que presentaba nuestro paciente, y después de haber descartado las principales causas de disnea en el paciente oncológico, decidimos guiarnos para hacer el diagnóstico diferencial por los resultados obtenidos en la Tomografía Computarizada de Alta Resolución (TCAR), capaz de detectar la enfermedad pulmonar en pacientes sintomáticos con radiografía de tórax normal y de evaluar la distribución y la reversibilidad de la enfermedad pulmonar difusa, pudiendo alcanzar una sensibilidad del 95 % y una especificidad del 98% al 99 %¹².

En nuestro paciente la TCAR objetivó un patrón pulmonar nodular inespecífico con aspecto de *tree-in-bud bilateral*.

El *tree in bud* (árbol en brote) es un patrón radiológico caracterizado por la aparición, en la TAC, de nódulos centrolobulillares conectados a estructuras lineales ramificadas procedentes de un único tallo por impactación bronquial de moco, pus o sangre. Indica patología del lobulillo pulmonar secundario, sobre todo de la vía aérea distal que, en circunstancias normales, tiene un diámetro menor de 1 mm y no es visible en la tomografía computarizada, que sólo puede mostrar los bronquios de más de 2 mm de diámetro. Y, en segundo lugar, por afectación de la arteria centrolobulillar, siendo menos frecuente (figura 1).



Es un patrón inespecífico que se debe correlacionar con otros signos radiológicos y con las manifestaciones clínicas para conseguir un diagnóstico¹³.

Principales patologías que desarrollan un patrón *tree in bud*¹³

Tabla 2

Vía aérea periférica	Infecciones	– Bacterianas:	<ul style="list-style-type: none"> • <i>Mycobacterium Tuberculosis</i> • <i>M. Avium-intracellulare complex</i> • <i>Staphylococcus Aureus</i> • <i>Haemophilus Influenzae</i>
		– Fúngicas:	• Aspergillus
		– Víricas:	<ul style="list-style-type: none"> • Cytomegalovirus • Virus respiratorio sincitial
	Enfermedades congénitas	<ul style="list-style-type: none"> – Fibrosis quística – Síndrome de Kartagener 	
	Enfermedades idiopáticas	<ul style="list-style-type: none"> – Bronquiolitis obliterante – Panbronquiolitis difusa 	
	Aspiración		
	Inhalación:	– Humos tóxicos y gas	
	Enfermedades inmunológicas	– Aspergilosis alérgica broncopulmonar	
Enfermedades del tejido conectivo	<ul style="list-style-type: none"> – Artritis reumatoide – Síndrome de Sjögren 		
Arteria centro-lobulillar	Embolia pulmonar tumoral	– Más frecuentes:	<ul style="list-style-type: none"> • Cáncer gástrico • Cáncer mama • Cáncer pulmón
		– Menos frecuentes:	Hígado, próstata, páncreas, hueso, ovario, vejiga urinaria, cérvix, riñón, tumor de Wilms.

A. Vía aérea periférica

A 1. Infecciones (causa más común del *tree in bud*)

I. Infecciones bacterianas:

a) Reactivación de la Tuberculosis pulmonar (TB) por *Mycobacterium tuberculosis*.

Para considerar un **caso de TB** existen unos criterios clínicos necesarios, recomendados por el Centro Europeo de Control de Enfermedades (ECDC)¹⁴ y aprobados en diciembre de 2007 por el Comité de la Red Europea.

En cuanto a las pruebas complementarias, la radiografía de tórax es normal en un 5% de los pacientes afectados. En la TCAR el hallazgo más frecuente es el patrón centrolobulillar con nodulillos de 2 a 4 mm, o lesiones lineales ramificadas (necrosis caseosa intra y peribronquiolar), que es un patrón característico pero no patognomónico. Aparecen signos radiográficos en la TAC en el 72% de los pacientes con enfermedad activa¹⁵.

Nuestro paciente, debido a su edad, podía presentar una mayor exposición epidemiológica, una clínica más larvada, un mayor riesgo de muerte por tuberculosis¹⁶ y un patrón radiológico compatible, si bien desconocemos el antecedente de historia de infección primaria y todos los cultivos microbiológicos fueron negativos. Por lo tanto estaríamos ante un caso posible o sospechoso.

Descartamos la tuberculosis endobronquial porque en el 90% de los casos existe una estenosis endobronquial y su diagnóstico es por broncoscopia¹⁷ así como la infección por *Mycobacterium avium-intracellulare* porque, si bien los pacientes ancianos presentan una mayor afectación sin relación con enfermedades por tabaco y suelen ser frecuentes los síntomas inespecíficos como la tos seca, la fatiga, el malestar general y la disnea, esperaríamos encontrar una mayor destrucción pulmonar por su inicio insidioso. Además, al ser negativos los cultivos para micobacterias no cumple criterios diagnósticos¹⁸.

b) Infecciones por *S. Aureus* o *H. Influenzae*: rechazamos los diagnósticos de bronconeumonía por *Staphylococcus Aureus* por su curso agudo, su tendencia a la cavitación y formación de empiemas y por tratarse de una neumonía comunitaria muy grave y rara, característicamente tras un episodio gripal¹⁹, y la neumonía por *Haemophilus Influenzae* por tratarse de una infección fuertemente asociada con EPOC, tabaquismo, VIH y alcoholismo y presentar con mayor frecuencia un patrón alveolar en las pruebas de imagen²⁰, datos no presentes en nuestro caso clínico.

II. Infecciones fúngicas:

El *Aspergillus* es capaz de desarrollar tres tipos de entidades según las características del huésped y su estado inmunológico²¹. Descartamos la Aspergillosis broncopulmonar alérgica (ABPA) y la Aspergillosis pulmonar crónica al no ser compatibles con los antecedentes patológicos y la clínica del paciente.

La tercera patología es la Aspergillosis invasiva. La invasión de los tejidos por el *Aspergillus* es poco común y ocurre sobre todo en pacientes inmunodeprimidos. Presenta una importante mortalidad (> 50%) y es difícil de diagnosticar por el bajo valor predictivo de los cultivos (esputo) y los casos de colonización y contaminación. Puede desarrollar un patrón radiológico en árbol en brote²² y, para establecer el diagnóstico de infección fúngica invasiva, se han establecido tres categorías (probada, probable y posible), basándose en factores del huésped y en criterios micológicos y clínicos.

Nuestro paciente tiene como factor de riesgo el antecedente de neoplasia de órgano sólido, presentando un cuadro clínico subagudo con un único criterio clínico: bronquiolitis con nódulos centrolobulillares (TCAR). Según las recomendaciones diagnósticas actuales no cumple criterios de infección fúngica invasiva posible.

III. Infecciones víricas:

Se puede observar un patrón de *tree in bud* en las infecciones respiratorias provocadas por el Citomegalovirus, pero desestimamos el diagnóstico porque suele afectar a pacientes severamente inmunocomprometidos²³ desarrollando principalmente una infección sistémica, con o sin afectación pulmonar, entre ellos receptores de trasplante y pacientes afectados por SIDA con menos de 100 CD4/mm³.

Tampoco el cuadro clínico es compatible con una infección por el Virus respiratorio sincitial.

A 2. Miscelánea

Dados los antecedentes y la clínica de nuestro paciente podemos descartar el resto de patologías que pueden desarrollar un patrón radiológico *tree in bud*.

B. Arteria centrolobulillar

B 1. Embolia tumoral pulmonar (ETP)

Es una de las causas de disnea en pacientes con cáncer más difíciles de diagnosticar. Fue descrita por primera vez en 1897 pero hasta el año 1930 no se describió como síndrome, con *cor pulmonale* subagudo debido a émbolos tumorales en la microcirculación pulmonar²⁴. En revisiones de autopsias de pacientes con enfermedad neoplásica conocida se observó una incidencia del 2-26%²⁵.

En la historia natural de los procesos neoplásicos las células tumorales tienen acceso a la circulación a través de la invasión de venas pequeñas y de la neovascularización del tumor. La mayoría de estas células son destruidas por fuerzas mecánicas o por el sistema inmunológico del paciente; sin embargo, algunas de estas células tumorales pueden llegar a los pulmones y quedar atrapadas dentro de los capilares, obstruyendo de forma completa e irreversible los vasos pulmonares, afectando en consecuencia al intercambio de gases y provocando *cor pulmonale*.

En la ETP las células no proliferan por lo que no se considera un fenómeno metastásico.

Ante un paciente con disnea, hipoxemia e hipertensión pulmonar sin opacidades pulmonares pensamos en esta entidad. El síntoma de presentación más frecuente es la disnea subaguda y progresiva (57-100% casos), pero pueden aparecer también dolor torácico pleurítico y/o abdominal por metástasis hepáticas o congestión venosa. Los signos más observados son los provocados por la hipertensión pulmonar y la sobrecarga del ventrículo derecho: ascitis, aumento del segundo ruido, edemas periféricos...

También podemos encontrarlos con pacientes con pérdida de peso, fatiga, síncope, tos y hemoptisis. El *Cor pulmonale* es un signo de mal pronóstico y, a menudo, conduce a la muerte en 4-12 semanas. Realizaremos el diagnóstico diferencial con la Tromboembolia pulmonar y la Embolia pulmonar por otras causas (séptica, grasa, líquido amniótico, cuerpos extraños y parásitos).

La radiografía de tórax suele ser normal. En < 50% de los casos nos encontramos con signos de cardiomegalia o arterias pulmonares prominentes. En la TC aparecen signos de hipertensión venosa pulmonar, defectos de repleción en las ramas principales de las arterias pulmonares y adenopatías o linfangitis carcinomatosa que pueden sugerirnos esta patología. La gammagrafía pulmonar presenta un patrón típico con múltiples defectos de perfusión pequeños, periféricos y subsegmentarios y ventilación normal.

Existen cuatro tipos básicos de EPT²⁶ que se exponen en la tabla 3:

Tabla 3

<p>1. Embolia tumoral proximal :</p> <ul style="list-style-type: none"> • Oclusión de las AP principales o ramas lobares principales • HTP aguda
<p>2. Embolia tumoral microscópica (lo más común)</p> <ul style="list-style-type: none"> • Arterias pequeñas y arteriolas • Disnea progresiva e HTP subaguda
<p>3. Invasión microvascular pulmonar</p> <ul style="list-style-type: none"> • Obstrucción linfática generalizada • Opacidades intersticiales difusas
<p>4. Combinación de los tres anteriores mecanismos</p>

Los hallazgos patológicos más frecuentes son trombosis, células malignas y linfangitis carcinomatosa, con o sin arteritis obliterante.

La *biopsia pulmonar* es la prueba de referencia para el diagnóstico de la ETP. La decisión sobre la agresividad para perseguir el diagnóstico dependerá de la naturaleza del tumor subyacente. En los tumores resistentes a la quimioterapia un diagnóstico presuntivo será probablemente suficiente. En contraste, en los pacientes con sospecha de neoplasia no confirmada o tumores sensibles a la quimioterapia seremos más agresivos para confirmar el diagnóstico.

B 2. Microangiopatía trombótica tumoral pulmonar (MTTP)

Se trata de una forma rara de ETP. En autopsias de pacientes con neoplasias extratorácicas se observó en un 0,9 -3,3% de los casos²⁷. En el TCAR se pueden objetivar nódulos centrilobulares conectados a opacidades lineales ramificadas con un patrón *tree-in-bud*^{28,29}. El mecanismo patogénico es una hiperplasia fibrocelular intimal de las arterias pulmonares pequeñas y arteriolas (endarteritis carcinomatosa) inducida por microémbolos tumorales.

Diagnóstico de presunción:

Después de haber desarrollado el diagnóstico diferencial de las patologías que con mayor frecuencia pueden cursar con un patrón radiológico de *tree in bud*, consideramos que la primera posibilidad diagnóstica a tomar en consideración es la **Embolia tumoral pulmonar**. En este sentido, cabe valorar que nuestro paciente presenta como antecedente patológico reseñable una enfermedad neoplásica avanzada, unos síntomas clínicos, una evolución y unos resultados en las pruebas complementarias (TCAR y gammagrafía) compatibles con dicha entidad.

Hallazgos autópsicos:

El examen externo no mostró hallazgos relevantes.

Examen interno:

Hallazgos macroscópicos:

Próstata aumentada de tamaño, de 30g de peso, de apariencia neoplásica bilateral. Ganglios regionales de aspecto neoplásico. Hidronefrosis bilateral secundaria a compresión ureteral por adenopatías regionales y por infiltración prostática. Signos congestivos agudos en el resto de órganos abdominales. Ambas glándulas suprarrenales presentaron nódulos hiperplásicos al corte. Los pulmones estaban congestivos y muy aumentados de peso (en conjunto 2000g), con nódulos pleurales basales bilaterales, algunos de ellos calcificados, de 2-3 mm. Corazón con triple by-pass coronario permeable y signos de hipertrofia biventricular. Invasión neoplásica en columna vertebral.

El examen histológico evidenció invasión extensa en la próstata por una proliferación glandular acinar atípica con patrón cribiforme, con invasión perineural, vascular y linfática y con extensión a la grasa periprostatica (**fig 2**). La neoplasia se extendía a los ganglios regionales, paraaórticos y algún supradiafragmático, así como a la columna dorsal y lumbar (**fig 3**).

Se diagnosticó de adenocarcinoma acinar prostático de Gleason alto, localmente avanzado y con metástasis a distancia, tanto ganglionares como óseas.

En los pulmones se apreciaba invasión linfática subpleural, septal y perivascular (**fig 4**) por la neoplasia prostática (linfangitis carcinomatosa), predominando en ambos lóbulos basales. Los vasos pulmonares de pequeño y mediano calibre mostraban, de forma parcheada, invasión tumoral en la luz (embolismos tumorales) (**fig 5**), algunos con fibrina asociada, sin oclusión.

Otros vasos pequeños presentaban marcada proliferación fibrosa y miointimal con oclusión de la luz, la mayoría excéntrica, con o sin células tumorales asociadas (microangiopatía trombótica tumoral) (**fig 6**). También se identifican signos de recanalización, con presencia de células neoplásicas (**fig 7**). En el estudio histológico pulmonar también se identifican extensas lesiones difusas de daño alveolar (DAD) con necrosis de neumocitos, descamación alveolar, membranas hialinas y focos de hemorragia pulmonar. No se aprecian signos inflamatorios asociados. Ausencia microscópica de nódulos neoplásicos parenquimatosos.

En el resto de órganos se objetivan signos de isquemia y congestión aguda prominente tanto en hígado como en riñones.

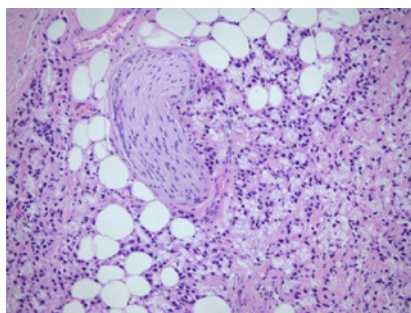


fig 2

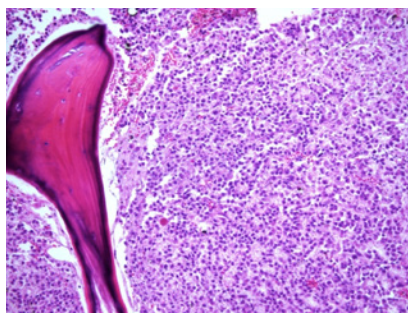


fig 3

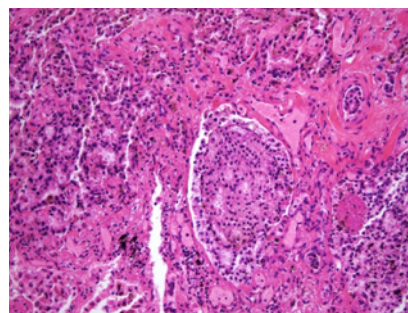


fig 4

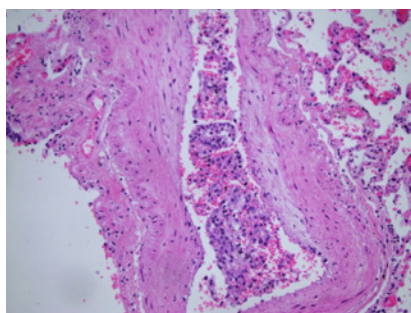


fig 5

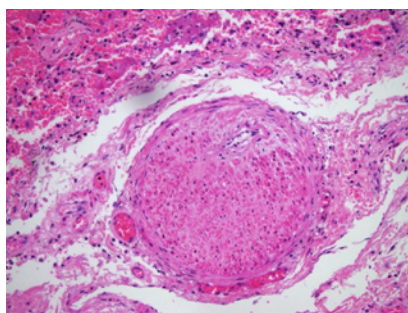


fig 6

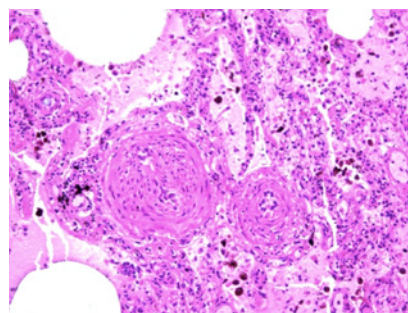


fig 7

Diagnósticos finales

1. Adenocarcinoma de próstata, Gleason 8/10.

Estadio IV.

- A) Metástasis ganglionares:
 - Regionales: Pélvicas, ilíacas. Paraórticas.
 - Mediastínicas.
- B) Metástasis pulmonares:
 - Linfangitis carcinomatosa.
 - Embolismos tumorales
 - Microangiopatía trombótica tumoral pulmonar
 - Hipertensión pulmonar severa.
- C) Metástasis óseas múltiples.

2. Disfunción multiorgánica:

- A) Daño alveolar difuso bilateral.
- B) Congestión aguda con necrosis hepatocelular área 3 de Rappaport.
- C) Necrosis tubular aguda.

3. Hidroureteronefrosis bilateral por comprensión extrínseca

4. Cardiopatía isquémica crónica de tres vasos, en estado post by-pass artocoronario.

5. Hiperplasia nodular suprarrenal bilateral

Discusión

Se trata de un paciente con adenocarcinoma de próstata avanzado, con metástasis óseas y linfáticas y con afectación de la microvascularización pulmonar linfática y de vasos pequeños arteriales y venosos, sin extensión parenquimatosa. Algunos vasos muestran signos de microangiopatía trombótica tumoral (MTTP).

En la evolución de muchos pacientes con cáncer diseminado el pulmón se ve afectado por el tumor con frecuencia. Estudios de autopsia encuentran enfermedad metastásica pulmonar en un 30% de los pacientes que fallecen por un proceso tumoral maligno. El lecho vascular pulmonar puede comprometerse de varias formas o patrones, como *linfangitis carcinomatosa*, *embolismo tumoral no oclusivo* y otra forma de afectación de pequeños vasos arteriales poco frecuente, inducida por microémbolos tumorales que provocan fibrosis con oclusión de la luz, y que se define como *microangiopatía trombótica tumoral (MTTP)*³⁰.

En la *linfangitis carcinomatosa* las células neoplásicas se adhieren a la pared y se superponen unas con otras formando tractos, con un engrosamiento final de la misma. La linfangitis carcinomatosa se asocia a adenocarcinomas, principalmente de mama aunque también es frecuente en colon, pulmón, estómago, páncreas y próstata.

Cuando se asocia a *embolismos tumorales*, éstos pueden progresar y afectar vasos de pequeño calibre. La presencia de las células neoplásicas en la luz vascular

puede producir una obstrucción mecánica *per se* y/o estimular, por lesión del endotelio, la cascada de la coagulación tanto local como sistémica, con liberación de factores inflamatorios (incluido VEGF) que provocan alteraciones en la pared vascular con depósitos de fibrina y fibrosis de la íntima, seguida de proliferación miointimal que, progresivamente, ocluye la luz de los vasos, fundamentalmente arteriales (**fig 5-6**); esto se acompaña de trombosis secundaria, a veces repetidas.

Los trombos se pueden reorganizar con fenómenos de recanalización. Este cuadro morfológico define la MTTP. La oclusión casi total de los vasos pequeños se sigue del aumento de la resistencia vascular pulmonar, dando lugar a hipertensión pulmonar y, como consecuencia, afectación del corazón derecho. También se produce hipoxia tisular pulmonar local por la disminución del aporte sanguíneo que la obstrucción produce.

La MTTP fue descrita por primera vez en 1937 y se le llamó cor pulmonale subagudo. Se asocia con más frecuencia a adenocarcinomas, principalmente de origen gástrico^{31,32}, aunque también de tiroides, páncreas, colon, pulmón, próstata³³ y mama³⁴.

Aunque el embolismo tumoral es común, la microangiopatía trombótica tumoral (MTTP) es poco frecuente. No hay relación directa entre MTTP y linfangitis carcinomatosa.

La biopsia pulmonar ayuda al diagnóstico en ocasiones. En nuestro caso se realizó biopsia transbronquial, que fue negativa pero cuyo valor fue subóptimo por no contener el número de espacios alveolares mínimo necesario. Este caso nos demuestra la dificultad de diagnosticar esta entidad que, a pesar de la sospecha clínica, muchas veces se diagnostica como hallazgo autopsico.

Bibliografía

- Gómez Sancho M, Pascual López A, López Imedio E, Arranz Carrillo de Albornoz P. Avances en cuidados paliativos. Tomo II. Las Palmas de Gran Canaria: Ed. GAFOS; 2003. p. 549-53.
- Prieto Ríos B, Molina Villaverde R, Martínez-Amores Martínez B, Álvarez-Mon Soto M. Protocolo de diagnóstico y tratamiento de la disnea en el paciente oncológico. *Medicine*. 2009; 10:1704-6.
- Martínez Avilés P, Perpiña M, Solís Villa J, Valiente Velasco B. Linfangitis carcinomatosa. Estudio clínico de 10 casos. *An Med Intern* 1994;2: 377-80.
- Del Toro Cervera J, Granda Martín MJ, Pérez Tamayo I, Llorca Garrigos R, González Ramallo V, Muiño Míguez A. Taponamiento pericárdico y linfangitis carcinomatosa como primera manifestación de neoplasia pulmonar. *An Med Intern* 1995; 12: 286-8.
- Cervantes Requena F, Costa Roma J, Vivancos Lleida J, Blajot I, Balcells Gorina A. Carcinomatous lymphangitis of the lung. Report of 21 cases. *Med Clin (Barc)* 1979; 72:231-5.
- Horlander KT, Mannino DM, Leeper KV. Pulmonary embolism mortality in the United States, 1979-1998: an analysis using multiple-cause mortality data. *Arch Intern Med*. 2003; 163(14): 1711.
- Dalen JE. Pulmonary embolism: what have we learned since Virchow. *Natural History pathophysiology and diagnosis*. *Chest*. 2002; 122:1440-56.
- Stein PD, Sarah E, Fowler PH, et al. Multidetector computed tomography for acute pulmonary embolism. *N Engl J Med*. 2006; 354:2317-27.
- Cohen AT, Tapson VF, Bergmann JF, Goldhaber SZ, Kakkar AK, Deslandes B, et al. Endorse Investigators. Venous thromboembolism risk and prophylaxis in the acute hospital care setting (Endorse Study): a multinational cross-sectional study. *Lancet*. 2008; 371: 387-94.
- Wells PS, Anderson DR, Rodger M, Stiell I, Dreyer JF, Bakmes D, et al. Excluding pulmonary embolism at the bedside without diagnostic imaging: Management of patients with suspected pulmonary embolism presenting to the emergency department by using a simple clinical model and D-dimer. *Ann Intern Med*. 2001; 135: 98-107.
- Le Gal G, Righini M, Roy PM, et al. Prediction of pulmonary embolism in the emergency department: the revised Geneva score. *Ann Intern Med*. 2006; 144: 165-71.
- Müller NL. Clinical value of high-resolution CT in chronic diffuse lung disease. *AJR Am J Roentgenol*. 1991 Dec; 157(6):1163-70.
- Gosset N, Gosset N, Bankier AA, Eisenberg RL. Tree-in-bud pattern. *AJR Am J Roentgenol*. 2009 Dec; 193(6):W472-7. doi: 10.2214/AJR.09.3401.
- Ministerio de sanidad, servicios sociales e igualdad. Gobierno español. Profesionales. Vigilancia de la enfermedad tuberculosa. http://www.msps.es/profesionales/saludPublica/prevPromocion/vigilancia_1.htm#definicion
- Im JG, Itoh H, Han MC. CT of pulmonary tuberculosis. *Semin Ultrasound CT MR*. 1995 Oct; 16(5): 420-34.
- Donald PR, Marais BJ, Barry CE 3rd. Age and the epidemiology and pathogenesis of tuberculosis. *Lancet*. 2010 May 29; 375(9729):1852-4. doi: 10.1016/S0140-6736(10)60580-6. Epub 2010 May 18.
- Seiden HS, Thomas P. Endobronchial tuberculosis and its sequelae. *Can Med Assoc J*. 1981 Jan 15; 124(2):165-9.
- Griffith DE, Aksamit T, Brown-Elliott BA, Catanzaro A, Daley C, Gordin F, Holland SM, Horsburgh R, Huitt G, Iademarco MF, Iseman M, Olivier K, Ruoss S, von Reyn CF, Wallace RJ Jr, Winthrop K; ATS Mycobacterial Diseases Subcommittee; American Thoracic Society; Infectious Disease Society of America. An official ATS/IDSA statement: diagnosis, treatment, and prevention of nontuberculous mycobacterial diseases. *Am J Respir Crit Care Med*. 2007 Feb 15; 175(4):367-416.
- Hageman JC, Uyeki TM, Francis JS, Jemigan DB, Wheeler JG, Bridges CB, Barenkamp SJ, Sievert DM, Srinivasan A, Doherty MC, McDougal LK, Killgore GE, Lopatin UA, Coffman R, MacDonald JK, McA-

- llister SK, Fosheim GE, Patel JB, McDonald LC. Severe community-acquired pneumonia due to *Staphylococcus aureus*, 2003-04 influenza season. *Emerg Infect Dis*. 2006 Jun; 12(6):894-9.
20. Murphy TF. *Haemophilus influenzae* in chronic bronchitis. *Semin Respir Infect*. 2000 Mar; 15(1):41-51
21. Segal BH. Aspergillosis. *N Engl J Med*. 2009 Apr 30; 360(18):1870-84. doi: 10.1056/NEJMra0808853.
22. Stanzani M, Battista G, Sassi C, Lewis RE, Tolomelli G, Clissa C, Femia R, Bazzocchi A, Tumietto F, Viale P, Ambretti S, Baccarani M, Vianelli N. Computed tomographic pulmonary angiography for diagnosis of invasive mold diseases in patients with hematological malignancies. *Clin Infect Dis*. 2012 Mar 1; 54(5):610-6. doi: 10.1093/cid/cir861. Epub 2012 Feb 4.
23. Pereyra F, Rubin RH. Prevention and treatment of cytomegalovirus infection in solid organ transplant recipients. *Curr Opin Infect Dis*. 2004 Aug; 17(4):357-61.
24. Roberts KE, Hamele-Bena D, Saqi A, Stein CA, Cole RP. Pulmonary tumor embolism: A review of the literature. *Am J Med* 2003; 115: 228-32.
25. Goldhaber SZ, Dricker E, Buring JE, Eberlein K, Godleski JJ, Mayer RJ, Hennekens CH. Clinical suspicion of autopsy-proven thrombotic and tumor pulmonary embolism in cancer patients. *Am Heart J*. 1987 Dec; 114(6):1432-5.
26. Chan CK, Hutcheon MA, Hyland RH, Smith GJ, Patterson BJ, Matthay RA. Pulmonary tumor embolism: a critical review of clinical, imaging, and hemodynamic features. *J Thorac Imaging*. 1987; 2:4-14.
27. Varona Porres D, Andreu Soriano J, Pallisa Núñez E, Persiva Morenza O, Roque Pérez A. Thoracic vascular disease in oncologic patients. *Radiologia*. 2011 Jul-Aug; 53(4):335-48. doi: 10.1016/j.rx.2011.01.008. Epub 2011 Jun 21.
28. Franquet T, Giménez A, Prats R, Rodríguez-Arias JM, Rodríguez C. Thrombotic microangiopathy of pulmonary tumors: a vascular cause of tree-in-bud pattern on CT. *AJR Am J Roentgenol*. 2002; 179:897-9
29. Bosmans S, Weynand B, Coche E. Pulmonary metastatic microangiopathy of colon cancer presenting as a «*tree in bud*» pattern. *Br J Radiol*. 2008; 81:e11-12.
30. Herbay A, Illes A, Waldherr R, et al. Pulmonary tumor thrombotic microangiopathy with pulmonary hypertension. *Cancer* 1990; 66:587-592.u
31. Yuichiro Sato, Kousuke Marutsu, Yujiro Asada et al, Pulmonary tumor thrombotic microangiopathy *Pathology International*. 2006; 45(6): 436-440
32. Kuwabara H, Yoshida S, Takasu T. Pulmonary tumor thrombotic microangiopathy caused by gastric cancer. *Ann Thorac Med*. 2012; 7(3): 168-169.
33. Hotta M, Ishida M, Kojima F, Iwai Y, et al. Pulmonary tumor thrombotic microangiopathy caused by lung adenocarcinoma: Case report with review of the literature. *Oncol Lett*. 2011 2(3): 435-437.
34. Miyano S, Izumi S, Takeda Y, Tokuhara et al. Pulmonary tumor thrombotic microangiopathy. *J Clin Oncol*. 2007 Feb 10; 25(5): 597-9