

## Apendicectomía laparoscópica. Comparación con la apendicectomía McBurney

Alberto Pagán Pomar

### Introducción

La apendicectomía tal y como fue descrita por McBurney en 1889 ha sido y es en la actualidad la técnica de elección del proceso apendicular agudo desde hace más de un siglo<sup>1</sup>. Pocas técnicas quirúrgicas han tenido tan escaso número de modificaciones como esta, lo que demuestra su vigencia.

Revisando la literatura, pocos artículos presentan a la apendicectomía laparoscópica como la técnica de elección en el tratamiento de la apendicitis aguda e incluso pueden encontrarse artículos que indican que el abordaje laparoscópico no puede considerarse, en estos momentos, una técnica superior a la apendicectomía abierta ni considerarse como el “patrón oro” terapéutico de la apendicitis aguda<sup>2</sup>.

El tratamiento quirúrgico actual de la apendicitis aguda prácticamente no tiene mortalidad, pero la morbilidad que acompaña a la apendicectomía clásica sigue sin reducirse, no pudiendo considerarse despreciable: tasa de infección de herida quirúrgica y tasa de oclusión por bridas del 2-5 %<sup>3</sup> de hasta el 10 % .

La apendicectomía laparoscópica (AL) fue descrita en 1.983 por Semm<sup>4</sup>. Considerándose una técnica reproducible, su aceptación entre los equipos de cirugía que practican urgencias ha sido limitada debido a diferentes factores: la complejidad del aparataje necesario, el tiempo que ésta requiere frente a la cirugía abierta tanto de preparación para disponer de todo el material como por el tiempo que consume la técnica quirúrgica y la escasa experiencia en abordaje laparoscópico de los equipos quirúrgicos que realizan cirugía de urgencias. Como contrapunto, la apendicectomía es una técnica que puede considerarse de baja complejidad técnica y que todo MIR puede realizar en su formación .

Con todo, la cirugía laparoscópica en la urgencia ha conseguido un lugar en el arsenal técnico de los

cirujanos al ofrecer las mismas ventajas que la cirugía laparoscópica general: menos dolor postoperatorio, tolerancia digestiva temprana y reducción del número de estancias<sup>1, 5-7</sup>. No podemos olvidar su papel como método diagnóstico en aquellos casos con abdomen dudoso al ofrecer a través de mínimos accesos una exploración completa de la cavidad abdominal con posibilidad de realizar gestos quirúrgicos adicionales<sup>6,7</sup>.

Sobre esta base que permite ofrecer ventajas adicionales a aquellos pacientes a los que se practica AL y apoyándonos en nuestra experiencia en la colecistectomía laparoscópica, iniciamos en 1.999 el desarrollo del abordaje laparoscópico del abdomen agudo apendicular.

Presentamos nuestra experiencia en la AL y los resultados obtenidos en este periodo. Los comparamos con una serie de apendicitis agudas que fueron tratadas en el Servicio por otros grupos de atención continuada que practican apendicectomía McBurney (AMB).

### Pacientes y métodos

Entre Enero de 1.999 a Septiembre de 2002 hemos realizado 98 apendicectomías laparoscópicas por patología urgente abdominal en 100 procesos de dolor abdominal agudo sugestivos de apendicitis aguda y en los que se confirmó el diagnóstico tras el abordaje laparoscópico.

Se trata de una serie personal prospectiva realizada durante la actividad de asistencia continuada que da inicio en nuestro hospital a la actividad laparoscópica en urgencias.

Esta casuística corresponde al 44,5 % del total de 220 apendicectomías realizadas por nuestro grupo en ese periodo.

Esta serie se compara con otra, también prospectiva, realizada por otros equipos de atención continuada que no realizan cirugía laparoscópica. Por tanto no se trata de una serie aleatorizada.

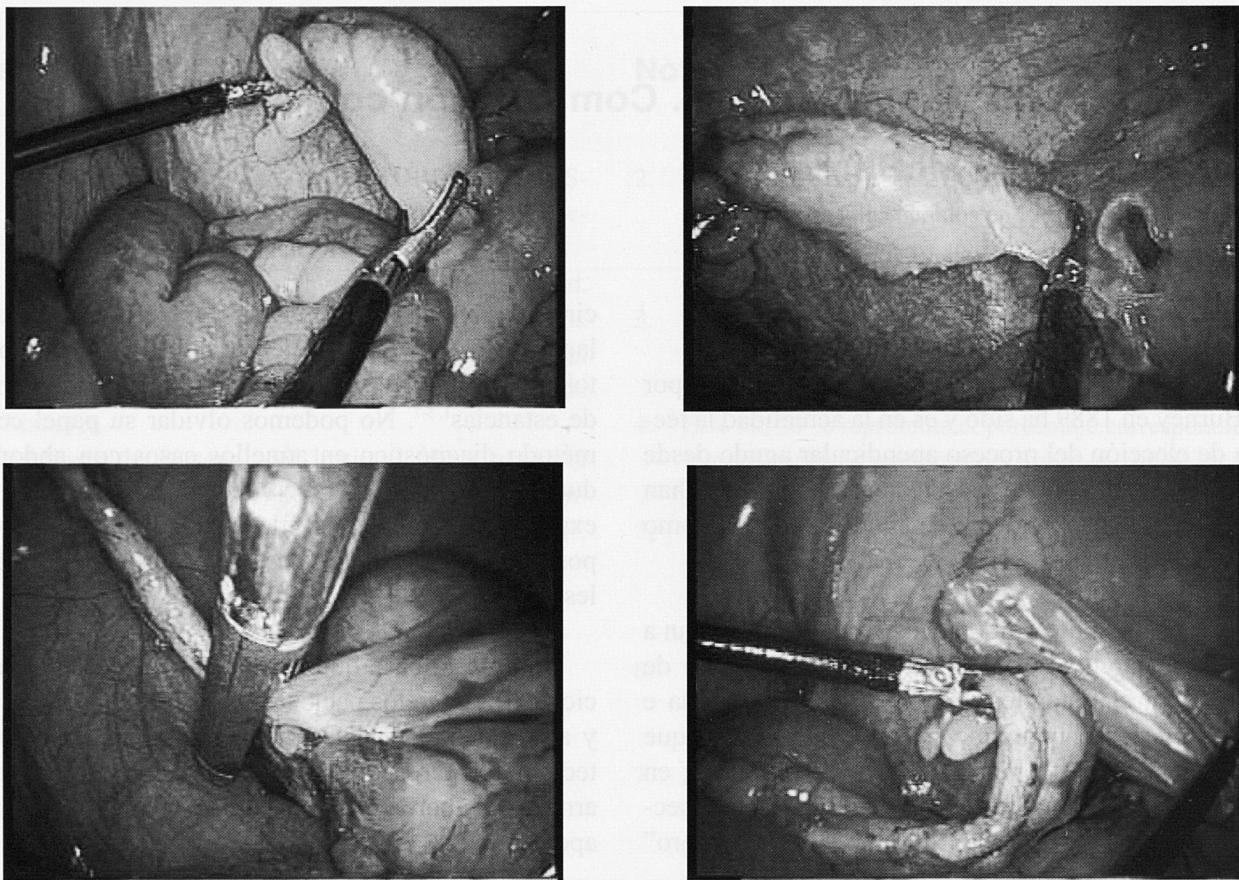


Fig 1. Apendicectomía laparoscópica.

Para el abordaje laparoscópico se estableció como criterio de exclusión la presencia de apendicitis complicada o la sospecha de la peritonitis apendicular. Para el abordaje abierto se establecieron como criterios de exclusión la presencia de apendicitis complicada o un acceso laparotómico distinto al de McBurney.

Se comparan por tanto, los resultados de la serie laparoscópica frente a la cirugía abierta en la apendicitis aguda no complicada.

Todos los pacientes reciben durante el acto quirúrgico profilaxis antibiótica en monodosis con asociación de aminoglicosido y bactericida. La profilaxis se prolongo durante 24 horas dependiendo de los hallazgos operatorios<sup>8,9</sup>.

A la llegada al Servicio de Urgencias se realizó una historia clínica y exploración exhaustiva con inclusión de hemograma y bioquímica y una radiología simple de abdomen. En aquellos pacientes en los que existía sospecha clínica de proceso apendicular complicado: tiempo de evolución superior a 48 horas, exploración con disociación de la temperatura axilorrectal mayor a un grado, distensión abdominal o defensa en hipogastrio o fosa iliaca izquierda,

o radiología simple con asas centinelas se solicito una ecografía abdominal para descartar proceso apendicular complicado.

Con el paciente anestesiado y relajado se exploraba la fosa iliaca derecha para confirmar los datos clínicos obtenidos al ingreso descartando la presencia de una masa inflamatoria inadvertida.

#### **Método quirúrgico.**

- Abordaje laparoscópico: Abordaje periumbilical izquierdo con un trocar de Hasson obteniendo un neumoperitoneo a una presión intraabdominal de 12 mmHg controlado automáticamente. Como puertas de trabajo se usó un trocar de 5 mm suprapúbico para la presentación del apéndice y su mesenterio y otro de 10 mm en línea axilar anterior izquierda a la altura de la cresta iliaca fosa iliaca (40 primeros casos). Posteriormente este trocar fue sustituido por uno de 5mm al disponer de una óptica de 5 mm y cero grados.

Tras la exploración de la cavidad se coloca al paciente en posición de Trendelenburg y decúbito lateral izquierdo 15°. La sección del mesoapéndice se realizó con un bisturí ultrasónico y el apéndice se

secciona en su base tras realizar una lazada doble de monofilamento del cero o con menor frecuencia con una endocortadora de 35 mm introducida por el trocar umbilical de Hasson (Fig 1). El apéndice se extrae siempre con una bolsa protectora para evitar al máximo el contacto con las heridas quirúrgicas. El lavado de la cavidad se realiza con suero fisiológico.

- Abordaje abierto: Laparotomía McBurney. Apertura por planos hasta peritoneo. Exposición del apéndice con ligadura de su mesenterio y de su base. Sutura invaginante en bolsa de tabaco tras su sección. Cierre por planos tras lavado de cavidad con suero fisiológico.

### Datos valorados.

Mediante una hoja de recogida se estudian los siguientes parámetros: a) Edad y sexo, b) Hallazgos clínicos, biológicos, radiológicos y anatomopatológicos, c) Tratamiento postoperatorio: dosis analgésica e inicio de ingesta, d) Complicaciones postoperatorias, e) Tiempo quirúrgico y f) Estancia postoperatoria.

Los criterios de eficacia establecidos fueron: tiempo quirúrgico, tiempo de tolerancia, dosis de analgesia, estancia hospitalaria e infección de herida quirúrgica.

Se ha relacionado como factor de riesgo de infección únicamente la duración del cuadro clínico

(historia clínica de menos de 47 horas de evolución e igual o mayor a 48 horas de evolución). Respecto a la técnica quirúrgica laparoscópica se adoptó la táctica de no invaginar el muñón apendicular ya que ha sido probado mediante estudio aleatorizado que este gesto quirúrgico no aumenta la tasa de infección habiendo sido probado en un estudio aleatorizado, por lo que ésta fue la táctica seguida en el procedimiento laparoscópico<sup>10</sup>.

### Anatomía Patológica.

Todos los apéndices fueron analizados microscópicamente y clasificados: a) normal, cuando no existían signos de inflamación aguda; b) apendicitis flemmonosa y c) apendicitis gangrenosa.

Todos los pacientes fueron vistos en consultas al octavo día para retirada de puntos y al mes para control de sus heridas.

Los datos fueron introducidos en una base de datos de Microsoft Office de Access 2003 y se utilizó el programa SPSS 11.0 para el análisis estadístico. Las variables continuas se analizaron con el test de Student apareado. Se estableció un nivel de significación estadística con  $p < 0,05$ .

### Resultados

Los datos clínicos y los estudios complementarios de las dos series se expresan en la tabla 1.

TECNICA QUIRÚRGICA	AL	AMB
Sexo H/M	23/75	31/51
Edad	28,61 (17-67)	32,4 (15-72)
Evolución clínica		
< 48 horas	79 (12- 47 h)	68 (4-47 h)
≥ 48 horas	19 (48-72 h)	14 (48-96 h)
Dolor FID/Hipogastrio	94 / 4	77 / 7
No fiebre /Febrícula /Fiebre	12 / 43 / 9	25 / 44 / 13
Leucocitos	13840 (4000-21200)	13248 (7500-27300)
Anodina	82	72
Asa Centinela	11	5
Apendicolito	5	5

Tabla 1. Estudio clínicos y complementarios en la apendicitis no complicada.

Evolución clínica	12 - 47 h (79 casos)	> 48 -72 h (19 casos)
Dolor FID/Hipogastrio	74 / 5	15 / 4
No fiebre /Febrícula /Fiebre	23 / 43 / 13	2 / 7 / 11
<b>Analítica</b>		
Leucocitos	12800 (4000-21200)	14300 (7800-24300)
<b>Radiología Simple</b>		
Anodina	72	11
Asa Centinela	6	6
Apendicolito	1	2

Tabla 2. Clínica y estudios complementarios AL

Evolución clínica	12 - 47 h (68 casos)	> 48 -72 h (14 casos)
Dolor FID/Hipogastrio	65 / 3	15 / 4
No fiebre /Febrícula /Fiebre	23 / 38 / 7	2 / 7 / 11
<b>Analítica</b>		
Leucocitos	13100 (4000-17600)	15100 (7800-27300)
<b>Radiología Simple</b>		
Anodina	65	9
Asa Centinela	2	3
Apendicolito	1	4

Tabla 3. Clínica y estudios complementarios AMB

Los datos clínicos y específicos de cada serie por separado se presentan en las tablas 2 y 3.

Los pacientes integrados en ambos grupos presentan similitud y se consideraron útiles con fines de comparación estadística.

A 35 casos (35,7 % de los pacientes) con AL les fue realizada una ecografía abdominal por presentar algún dato clínico o radiológico sospechoso de proceso apendicular complicado. En 7 pacientes la ecografía abdominal informó la presencia de proceso

apendicular complicado siendo intervenidos por abordaje abierto.

A 29 pacientes (35,3 %), a los que se realizó AMB les fue realizada una ecografía abdominal con finalidad diagnóstica, 27 de las cuales se informaron de la existencia de un proceso apendicular no complicado. Dos ecografías que se informaron como normales, fueron intervenidos por discordancia clínico-radiológica y su informe de anatomía patológica fue de apéndice flemonoso y apéndice gangrenoso.

Comparamos la vía de abordaje quirúrgica con el informe anatomopatológico, inicio de tolerancia digestiva, dosis de analgesia recibida en la unidad de hospitalización, la infección de herida quirúrgica y la estancia hospitalaria. Se presentan en la tabla 4 y 5.

La apendicetomía laparoscópica se realizó con éxito en 98 de 100 pacientes, precisando convertir a abordaje abierto (2%): en un caso por sangrado del mesoapéndice y en otro por inflamación intensa. La conversión se produjo en los casos 3 y 17, al inicio de la técnica.

Los parámetros de comparación se expresan en la tabla 6 y fueron: el tiempo quirúrgico, el número de dosis de analgesia, el inicio de la ingesta, la estancia hospitalaria y la infección de herida quirúrgica.

El tiempo quirúrgico medio para la AL fue de 55 minutos (20-90 minutos). Todas las apendicectomías fueron realizadas por médicos de plantilla. Los MIR participaron en la serie como ayudantes. La apendicetomía fue blanca en el 8 % de los casos. Todas fueron en mujeres jóvenes.

Ana. Patológica	Evolución (horas)	Tolerancia (horas)	Dosis Analgesia	Infección H Q	Estancia hospitalaria (días)
Normal (n = 8)	37	7,8 (2-24)	4 (0-4)	0	1,2
A Flemonosa (n = 61)	29,5 (12-72)	4 (2-24)	6 (2-8)	1	1,5 (0,5-7)
A Gangrenosa (n = 29)	46,8 (24-96)	15,5 (2-24)	10 (4-12)	0	1,5 (0,5-7)

Tabla 4. Tolerancia digestiva, Estancia hospitalaria y Complicación postoperatoria relacionada con la AP en pacientes con AL

Ana. Patológica	Evolución (horas)	Tolerancia (horas)	Dosis Analgesia	Infección H Q	Estancia hospitalaria (días)
Normal (n = 6)	31	7,8 (2-24)	6 (2-8)	0	2
A Flemonosa (n = 54)	27,5 (13-84)	8 (2-36)	10 (6-18)	0	3,3 (2-6)
A Gangrenosa (n = 20)	50,8 (34-96)	12 (2-24)	16 (6-20)	6	4,6 (1-12)

Tabla 5. Tolerancia digestiva, Analgesia, Estancia hospitalaria y Complicación postoperatoria relacionada con la AP en pacientes con AMB

El tiempo quirúrgico medio para la AMB fue de 45 minutos (25-65 minutos). Todas las apendicectomías fueron realizadas por realizadas por MIR y supervisadas por médicos de plantilla. Esta serie presenta un índice de apendicectomía blanca del 7,3 %.

Nuestros resultados en AL sitúan la estancia hospitalaria en 1,5 días. Algunos pacientes han tenido una estancia menor de 24 horas al practicar la cirugía la tarde anterior y ser alta en la mañana siguiente (18 casos sobre 98).

Las complicaciones de la serie varían de modo significativo dependiendo del abordaje, con AL: Como complicación precoz, una infección de la herida quirúrgica. Como complicaciones tardías: una eventración de una herida de trocar de 10-11 mm de la fosa iliaca izquierda que se reparó con anestesia local y sedación en régimen de cirugía ambulatoria.

Con AMB el índice de infección de herida quirúrgica fue del 7,2 %. No se conocen hasta este momento complicaciones tardías.

## Discusión

La apendicectomía laparoscópica fue descrita antes que la colecistectomía laparoscópica, a pesar de ello su aceptación no ha sido la misma.

Los riesgos asociados a la apendicectomía clásica: infección de la herida quirúrgica en el 4-7% y la formación de adherencias postoperatorias que ocasionan un episodio de oclusión tardía entre el 2-5% de los casos hacen poco comprensible esta actitud<sup>11</sup>, que probablemente se relaciona con el aumento del tiempo quirúrgico y la disponibilidad de recursos tanto humanos como de material y de mayor costo económico<sup>12</sup>.

Desde la descripción de la técnica por Semm han sido comunicadas múltiples modificaciones técnicas<sup>13,14</sup> como la variación en el número de trocares y su disposición en el abdomen, la variación en el tratamiento de la base apendicular o en el método de disección del mesoapéndice, relacionadas con las innovaciones tecnológicas (instrumentos de clipaje o de endocortadoras lineales) o con la aparición del bisturí armónico.

Aunque el neumoperitoneo puede realizarse mediante la punción con aguja de Veress, nuestro grupo sigue la técnica de Hasson cuando obtiene espécimen para anatomía. Esta técnica de neumoperitoneo "abierto" limita la aparición de complicaciones derivadas de la colocación de la aguja de Veress.

Una vez establecido el neumoperitoneo a 12 mmHg, el abordaje de la cavidad se puede realizar mediante un variable número de trocares con distinta localización de los mismos. La más habitual introduce una cánula de 5 mm en vacío o hipocondrio derecho y otra de 12 mm en posición suprapúbica izquierda<sup>8,11</sup>. Creemos que la vía de abordaje usada por nosotros permite crear una línea imaginaria entre cirujano,apéndice y monitor facilitando la visualización, exposición y extirpación del órgano no habiendo reconvertido ningún caso por dificultades en la exposición.

En la actualidad, ningún cirujano cuestiona la posibilidad de realizar una apendicectomía por abordaje laparoscópico cuando dicho abordaje se realiza para establecer un diagnóstico clínico dudoso e incluso son reconocidas sus ventajas en los pacientes obesos<sup>12,13</sup>. El valor diagnóstico de la laparoscopia ha sido probado en numerosas entidades ginecológicas y sin duda es muy superior a la inspección que puede realizarse a través de una incisión McBurney o una mini-

Parámetro	AL	AMB	p
Tiempo quirúrgico	55±35	45±20	< 0,05
Tolerancia digestiva	9,4±5,2	18,1±9,5	< 0,05
Dosis de analgesia	4,4±2	14,4±4,2	< 0,05
Estancia hospitalaria	1,47±1,2	3,44±8,5	< 0,05
Infección de herida Q	1 (1,02%)	6 (7,2%)	< 0,05

Tabla 6. Análisis de criterios de eficacia.

laparotomía que permiten una inspección de la cavidad abdominal incompleta<sup>15</sup>.

A semejanza del grupo de Carrasco, sobre la experiencia adquirida en la colecistectomía laparoscópica, se inicia la actividad en urgencias en nuestro hospital con el tratamiento laparoscópico de la apendicitis aguda en 1999<sup>16</sup>.

Realizamos una ecografía abdominal en aquellos pacientes en los que el diagnóstico clínico es dudoso o en los que se sospecha una apendicitis complicada por el estudio clinicobiológico y radiológico por el prolongado tiempo de evolución, la presencia de fiebre  $> 38^{\circ}5'$  o disociación temperatura axilarrectal  $> 1^{\circ}$ , defensa en hemiabdomen inferior, asa centinela en la radiología abdominal, descartándose en éstos el abordaje laparoscópico cuando hay confirmación. Existen datos ecográficos que pueden hacer sospechar una apendicitis perforada como la pérdida extensa de la ecogenicidad del anillo submucoso del apéndice debido a la necrosis, la presencia de líquido libre entre asas intestinales, el edema de asas de intestino delgado y el plastron<sup>17,18</sup>. La sospecha de apendicitis complicada se determinó como criterio de exclusión para abordaje laparoscópico a pesar de que existe controversia respecto a la incidencia de abscesos intraabdominales<sup>11,19,20</sup>.

El tiempo quirúrgico, factor de escasa importancia para nosotros, pero que desde la introducción de la técnica laparoscópica se usa como referencia en la curva de aprendizaje es de 55 minutos de media que lógicamente se reducirá con la experiencia, hecho constatado por otros autores que resaltan que dicha curva es más notoria que la de la colecistectomía<sup>5,11</sup>. Un mayor tiempo quirúrgico para el abordaje laparoscópico es comunicado por la mayoría de autores<sup>12</sup>.

Resaltamos una disminución del tiempo quirúrgico con el uso de endocortadoras lineales pero el encajecimiento de la técnica hace su uso difícilmente justificado. La apendicectomía abierta realizada por MIR probablemente no permite realizar una buena comparación del tiempo entre una técnica y otra dada la diferente experiencia entre ambos cirujanos.

Las causas de las reconversiones de la AL fueron un sangrado del mesoapéndice que no pudo controlarse y un proceso inflamatorio que dificultó la disección de la base apendicular. Nuestro índice de reconversión a laparotomía se sitúa en el 2% de los casos, similar o incluso inferior al de otras series revisadas a pesar de tener una experiencia reducida en la lapa-

roscopia de urgencia al inicio de la técnica<sup>11,14,21</sup>. La reconversión en ningún caso se relaciona con la localización de los trocares.

Dada la disparidad entre los informes anatomopatológicos y el diagnóstico macroscópico del cirujano, mantenemos el criterio de realizar apendicectomía aunque el apéndice sea macroscópicamente normal<sup>22</sup>. La apendicectomía permite eliminar confusiones futuras ante síntomas similares<sup>21</sup>.

No realizamos bolsa de tabaco, a semejanza con otros autores, al no existir informes de dehiscencias de muñón relacionados con este hecho<sup>11,23</sup> y existir evidencia sobre la ausencia de aumento de infección al no invaginar el muñón apendicular.

Como en otros procedimientos, la apendicectomía se beneficia de todas las ventajas del abordaje laparoscópico: menor dolor, menor estancia hospitalaria, menor índice de infección de herida quirúrgica y mejores resultados estéticos<sup>6</sup>.

El mínimo traumatismo derivado del abordaje laparoscópico se ha relacionado con un confort importante y un nivel de dolor postoperatorio reducido a semejanza del postoperatorio de la colecistectomía laparoscópica. Por otro lado, la incisión mínima de McBurney, que en ocasiones es difícil de realizar y que depende de factores como la localización anatómica del apéndice o del grado de obesidad del paciente, lo que deriva en laparotomía no tan pequeñas y con un nivel de confort lógicamente menor. Nuestra serie muestra significación estadística en el número de analgésicos administrados en uno y otro grupo con clara ventaja para el grupo de AL.

Llama la atención la baja incidencia de infección en la herida quirúrgica que en la AL ha sido del 1 %. Nuestra serie en cirugía abierta presentó una infección mayor al 7 %, hallándose en los límites aceptados en la literatura pero que contrastan de modo importante con los obtenidos en la cirugía laparoscópica tanto en nuestra serie como en otras series consultadas es del 0-4 %<sup>11, 21, 24-30</sup>. Este descenso se debe probablemente a la extracción del apéndice inflamado bajo la protección de una bolsa de plástico que usamos en todos los casos. La cirugía laparoscópica evita el contacto del espécimen con los bordes de la herida quirúrgica, factor determinante en la colonización de gérmenes y posterior desarrollo de infección. La evolución limitada del proceso apendicular también puede contribuir a reducir el riesgo de infección y que hemos relacionado con el tiempo de evolución

del proceso. En la serie de AMB todas las infecciones de herida quirúrgica tuvieron lugar en procesos apendiculares de igual o mayor duración a 48 horas.

La mayor parte de series revisadas indican que el abordaje laparoscópico permite disminuir la estancia hospitalaria<sup>9, 11</sup>. Nuestra serie presenta una estancia baja que relacionamos fundamentalmente con la selección de los casos tratados al tratarse de apendicitis agudas no complicadas. Esta estancia de la AL es significativa a la de la AMB, relacionándolo sobre todo con un inicio de la tolerancia precoz y con el dolor abdominal reducido.

Como otras bondades de la técnica laparoscópica algunas autores refieren un descenso en el número de obstrucciones intestinales por adherencias o de eventraciones de la herida quirúrgica al realizar el abordaje laparoscópico<sup>25</sup>. Seguida la evolución de las AMB no se ha documentado ningún caso relacionado con síndromes adherenciales aunque la corta evolución de la serie no permite llegar a conclusiones. Si es cierto que tuvimos una eventración por orificio de trocar al inicio de la técnica laparoscópica que nos llevo a modificarla suturando los orificios de trocar superiores a 10 mm.

Con todos los argumentos mencionados y comparando las dos técnicas con resultados significativos en cuanto a los criterios de eficacia revisados, parecen indicar que la AL debería ser la técnica de elección en la apendicitis aguda no complicada. A pesar de ello, considerándola una técnica segura en todas las series revisadas, la evidencia que existe en la literatura para esta afirmación sobre la AL es escasa.

Habiendo demostrado un mejor resultado estético, con disminución del dolor postoperatorio y un menor número de infección de herida quirúrgica, deberán realizarse estudios randomizados sobre este momento evolutivo de la enfermedad apendicular para establecer o rechazar su lugar terapéutico en el futuro.

## Conclusión

Al igual que la colelitiasis obtiene múltiples ventajas en la técnica laparoscópica, otras enfermedades podrán en el futuro beneficiarse de la cirugía mínimamente invasiva.

Entre ellas, la apendicitis aguda no complicada, que aunque presenta un escaso margen debido a la escasa morbimortalidad de la técnica abierta podrá obtener sin duda beneficios al desarrollar un menor número de complicaciones (eventraciones, oclusiones por adherencias, infecciones de herida quirúrgica), más confort por parte de los pacientes y menores estancias hospitalarias que equilibran el coste de la intervención.

No debemos olvidar que la laparoscopia permite la posibilidad de realizar exploraciones abdominales adicionales en la patología urgente.

La localización anatómica de los trocares no presenta ninguna limitación para la extirpación del apéndice pudiendo adaptarse al criterio el cirujano y a cada paciente en particular.



## Bibliografía

1. Saye Wb, Rives DA, Cochran EB. Laparoscopic appendectomy: three years experience. *Surg Laparosc Endosc* 1991; 1: 109-115
2. García JL. Apendicectomía laparoscópica frente a apendicectomía abierta: relatividad de resultados y eficacia. *Cir Esp* 2000; 67: 221-222.
3. Metzger U, Schwarz H. Bridenileus oder perforations peritonitis. *Helv Chir Acta* 1975; 42:571.
4. Semm K. Endoscopic appendectomy. *Endoscopy* 1983; 15: 59-64.
5. Estour E. Appendicectomie par coelioscopie. A propos d'une serie de 130 cas. *Lyon Chir* 1991; 1991; 87: 446-448.
6. Quiroz F., Parra R., Jaramillo A. Laparoscopia en el diagnóstico y manejo del abdomen agudo de origen desconocido. *Rev Colomb Cir* 2003; 18 (3).
7. Viñas X, Reboredo J, Feliu X, Gurriarán MJ, Perrotta R, Fernández E. Laparoscopia diagnóstica en urgencias. *Cir Esp* 1996; 59: 241-244.
8. Tamayo MJ, Docobo F. Profilaxis antimicrobiana en cirugía digestiva. *Rev And Pat Digest.* 1999; 22: 42-48.
9. Quintero AD. Infección intraabdominal. *Rev Colomb Cir* 1998; 3: 141-144.
10. Watters DAK, Walter WA, Abernethy BC. The appendic stump: should it be inverted?. *Ann R Coll Surg Engl* 1984; 66: 92-93.
11. Planells MV, García R, Moya A y Rodero D. Apendicectomía laparoscópica frente a apendicectomía tradicional. Estudio prospectivo de 93 casos consecutivos. *Cir Esp* 1994; 56: 208-213.
12. Del Rio JV, Asharf M. Justificación de la apendicectomía laparoscópica. *Rev Esp Enf Digest* 1999; 91:447-455.
13. Dirección General de Aseguramiento y Planificación Sanitaria: Agencia de Evaluación de Tecnologías Sanitarias, Indicaciones de la cirugía laparoscópica no ginecológica. *Cir Esp* 1995; 58:382-392.
14. Bryant LT. Laparoscopic appendectomy: A simplified technique. *J Laparoendosc Surg* 1992; 2:343-350.
15. Nowzaradam Y, Westmoreland J, McCaer CT, Harris RJ. Laparoscopic appendectomy for acute appendicitis: Indications and current use. *Laparoendosc Surg* 1991; 1: 247-257.
16. Carrasco M, Soria V, Luján JA, Ríos A, Robles R, Pérez D, Parrilla P. Evolución de la categoría del cirujano que realiza la apendicectomía laparoscópica en nuestro servicio. *Cir Esp* 2000; 67: 450-453.
17. Quillin SP, Siegel MH, Coffin CM. Acute appendicitis in children: value of sonography in detecting perforation. *AJR* 1992; 159:1265-8.
18. Borushok K, Aeffrey R, Laing F. Sonographic diagnosis of perforation in patients with acute appendicitis. *AJR* 1990; 154: 274-8.
19. Hart R, Rajgopani C, Plewes A, Sweeney J, Davies W, Gray D, Taylor B. Laparoscopic versus open appendectomy: a prospective randomized trial of 81 patients. *Can J Surg* 1996; 39: 457-462.
20. Bonanni F, Reed J, Hartzell G, Trostle D, Boorse R, Gittleman M, Cole A. Laparoscopic versus conventional appendectomy. *J Am Coll Surg* 1994;179:273-8.
21. Moya A, Rodero D, García R, García P, Galeano J, López C, Calvo V. Apendicectomía laparoscópica: ¿tiene limitaciones en la apendicitis aguda?. *Cir Esp* 1996; 59: 469-472.
22. Lau WY, Fan ST, Yiu TF, Chu KW, Suen HC, Wong KK. The clinical significance of routine histopathologic study of the resected appendix and safety of appendiceal inversion. *Surg Gynecol Obstet* 1986; 162: 256-258.
23. Watters DAK, Walker WA, Abernethy BC. The appendic stump: should it be inverted? *Ann R Coll Surg Engl* 1984; 66: 92-93.
24. Rodero D. Abdomen agudo. Abordaje laparoscópico. Comentario. *Cir Esp* 2000; 68: 369.
25. Lujan JA, Parrilla P, Robles R, Soria V, Torralba J, Lirón R, Moreno A. Apendicectomía por laparoscopia. Indicaciones y resultados. *Cir Esp* 1994; 56: 43-46.
26. Pardo JL, Domingo PD, López F, González B, Martín JG, Martín L, Vicente M, Chamorro A, Del Pozo M. Cirugía laparoscópica en la apendicitis aguda. Resultados en una serie de 117 enfermos. *Cir Esp* 1996; 59: 39-42.
27. Luján JA, Carrasco M, Soria V, Parrilla P. Abdomen agudo. Abordaje laparoscópico. *Cir Esp* 2000; 68: 364-368.
28. Lehmann-Willenbrock E, Mecke H, Riedel HH. Sequelae of appendectomy, with special reference to intra-abdominal adhesions, chronic abdominal pain, and infertility. *Gynecol Obstet Invest* 1990; 29: 241-245.
29. Quilidrian Sd, Iribarren C, David M, Abdala F. Utilidad de la laparoscopia en el diagnóstico y tratamiento de la apendicitis aguda sin peritonitis. *Rev Argent Cirug* 2002; 83: 26-30.
30. Cortez M, Burbano L, Cisneros A, Orbe M. La apendicectomía laparoscópica disminuye la incidencia de infecciones posoperatorias. *Rev Mex Cir Endoscop* 2002; 3 (1):13-15