

## Premio

# Tratamiento Quirúrgico de los aneurismas de la arteria poplítea (\*)

Jaume Juliá Montoya (\*\*)

## ABSTRACT

**Objetivos:** Los resultados en el diagnóstico y tratamiento de los aneurismas poplíteos son revisados debido a la controversia existente todavía referente a las indicaciones quirúrgicas. Se hace énfasis en los casos de trombosis aguda del aneurisma tratados mediante fibrinólisis previa a la cirugía.

**Diseño:** Los datos referentes se obtuvieron del archivo del Hospital Son Dureta para todos los pacientes operados de aneurisma poplíteo en los últimos 3 años.

**Material:** Durante el periodo 1991 a 1993 se intervinieron 22 aneurismas poplíteos en 17 pacientes. Nueve eran asintomáticos en el momento del diagnóstico y 13 se presentaron en forma de isquemia crónica o aguda de los miembros inferiores. se realizaron un total de 21 revascularizaciones, 17 con vena autóloga y 4 con material protésico.

**Resultados:** Se analiza la permeabilidad inmediata y tardía, así como la supervivencia del grupo de pacientes. Una amputación supracondilea fue realizada en un paciente con lesiones irreversibles.

Cuatro pacientes debutaron con cuadros de isquemia aguda y fueron tratados con éxito con fibrinólisis previa a la cirugía. La técnica usada fue el by-pass con exclusión del aneurisma. La permeabilidad inmediata fue del 95%. Un by-pass protésico se trombosó de forma asintomática. Durante el seguimiento (1 mes-3 años) 3 by-passes se ocluyeron. La permeabilidad primaria fue del 70% y la secundaria del 77%.

**Conclusiones:** Los buenos resultados quirúrgicos conseguidos y el alto riesgo de complicaciones en la historia natural de los aneurismas poplíteos sugieren que la intervención realizada en la fase asintomática de la enfermedad debe ser siempre realizada. El uso de fibrinolíticos preoperatorios en los casos de trombosis aguda del aneurisma ofrece al enfermo una alternativa mucho más favorable que la cirugía de urgencia.

**KEY WORDS:** aneurisma poplíteo, fibrinólisis, isquemia aguda, uroquinasa.

## INTRODUCCION

Los aneurismas de la arteria poplítea son, después de los del sector aorto-iliaco, los más frecuentes. Según datos de la literatura constituyen el 50% de los aneurismas periféricos (1,2).

Los estudios referentes a la historia natural de los aneurismas poplíteos han demostrado una alta tasa de complicaciones tromboembólicas en las arterias distales de la pierna (42% a 77%), y además, dichas complicaciones derivan en una tasa de amputación del 30% incluso realizando cirugía revascularizadora urgente (3,4).

A pesar de la mejora en los métodos diagnósticos muchos de estos aneurismas son asintomáticos hasta su debut clínico en forma de isquemia aguda. Esta entidad sigue representando un grave presagio para la supervivencia del miembro y en ocasiones del paciente.

(\*) Premio Metge Matas del Colegio Oficial de Médicos de Baleares, 1995

(\*\*) Angiología y Cirugía Vasculard  
Hospital Son Dureta

Aunque la historia natural del aneurisma poplíteo no operado está bien documentada (4) todavía existe controversia sobre el tratamiento de los aneurismas poplíteos asintomáticos.

Este artículo examina retrospectivamente el manejo diagnóstico y el tratamiento quirúrgico realizado en 22 casos.

## PACIENTES Y METODOS

Desde Enero de 1991 a Diciembre de 1993 han sido intervenidos quirúrgicamente 22 aneurismas poplíteos en 17 pacientes. La edad media fue de 70.5 años con un rango de 54 a 85. La arterioesclerosis fue la causa etiológica considerada en todos los casos. Durante el mismo periodo se diagnosticaron 3 casos de aneurisma poplíteo secundario a atrapamiento de la arteria poplíteo. Dado que la etiología e historia natural de estos aneurismas difiere claramente de los arterioescleróticos, se decidió no incluirlos en la serie. Los aneurismas anastomóticos y los postraumáticos fueron específicamente excluidos del estudio, y durante este periodo no se encontraron aneurismas poplíteos micóticos o luéticos.

Se consideró aneurisma poplíteo cuando el diámetro transversal de la arteria poplíteo era superior a 2 cm.

La bilateralidad del aneurisma se encontró en 7 pacientes (41%), 5 de ellos fueron intervenidos bilateralmente, uno fue tratado médicamente ya que el aneurisma estaba trombosado de forma asintomática y el otro rehusó la intervención. tres pacientes tenían un aneurisma aórtico concomitante, y uno de ellos presentaba además un aneurisma de tronco celiaco. Todos fueron intervenidos previamente del aneurisma aórtico excepto un paciente en el que se realizó tratamiento conjunto del aneurisma aórtico y poplíteo.

El seguimiento fue desde 1 mes a 36 meses. No se constató ninguna pérdida de seguimiento. El control se realizó me-

dante exploración física e índices Döppler tobillo/brazo. Los resultados se expresaron en términos de permeabilidad del bypass y tasa de salvamento de extremidad de acuerdo con los criterios propuestos por el Ad Hoc Committee on Reporting Standards for Lower Extremity Ischemia (15).

## HALLAZGOS CLINICO-ANGIOGRAFICOS

De acuerdo con la presentación clínica los aneurismas fueron clasificados en dos grupos. El grupo I incluía 9 aneurismas asintomáticos en el momento del diagnóstico.

El grupo II comprendía 13 aneurismas sintomáticos. Ocho debutaron en forma de isquemia aguda por trombosis del aneurisma y el resto presentaban síntomas de isquemia crónica en forma de claudicación intermitente, dolor en reposo o lesiones tróficas. un estudio hemodinámico completo fue realizado a todos los pacientes de este grupo.

El diagnóstico se estableció primariamente mediante examen físico, esto es, palpando una masa pulsátil en el hueco poplíteo. Todos los pacientes fueron sometidos a Duplex poplíteo para determinar el flujo por el aneurisma, su tamaño y la existencia de trombo mural en su interior. El diámetro medio encontrado fue de 3.5 cm. (Rango 2-6 cm). Además se realizó scanner en 7 de ellos. Se practicó arteriografía a todos los pacientes excepto uno. Dependiendo del número de troncos distales permeables que se observaban en la arteriografía se establecieron dos grupos. El grupo A comprendía los aneurismas poplíteos con 2 o más troncos distales arteriales permeables (buen run-off); este grupo lo formaban 13 casos. El grupo B, 8 casos, lo formaban aquellos aneurismas con mal run-off, es decir, 1 o ningún tronco distal permeable.

## TRATAMIENTO

Se practicó una amputación supracondilea de entrada a un paciente por presentar lesiones gangrenosas irreversibles. El resto de pacientes fue sometido a cirugía revascularizadora. Cuatro pacientes que debutaron en forma de isquemia aguda, grupo I, y que tenían un mal run-off en la arteriografía inicial, grupo B, fueron sometidos a tratamiento fibrinolítico previo con Uroquinasa.

En los 4 se consiguió la lisis y la permeabilización de un tronco distal como mínimo en la arteriografía post-UK. La dosis de Uroquinasa utilizada fue de 100.000 U/hora/24 horas.

La técnica quirúrgica empleada en todos los casos fue el by-pass con exclusión del aneurisma. El material utilizado fue la vena safena autóloga en 17 casos y PTFE en los 4 restante.

La permeabilidad inmediata (<1 mes) fue del 95%. Un by-pass se ocluyó de forma asintomática y se optó por no reoperar debido a las malas condiciones del enfermo. No hubieron otras complicaciones post-operatorias excepto edema moderado de pierna en 5 pacientes.

Durante el seguimiento 3 injertos se ocluyeron. Un paciente tuvo que ser amputado por lesiones tróficas irreversibles, otro quedó con una claudicación no invalidante y el tercero fue sometido a fibrinólisis con éxito y angioplastia. La permeabilidad primaria fue del 70% y la secundaria del 77%. El análisis de permeabilidad se muestra en las tablas 1,2 y 3; analizándose por separado según la presentación clínica y los hallazgos angiográficos.

## DISCUSION

Los aneurismas poplíteos son los más frecuentes después de los aneurismas de aorta abdominal(8). Frecuentemente son bilaterales y a menudo se asocian a aneu-

rismas en otras localizaciones. La prevalencia es desconocida pero puede equivaler a un aneurisma poplíteo por cada 15 aórticos (5). La incidencia es mucho mayor en el sexo masculino, llegando a una relación hombre/mujer de 10/1. Estos hallazgos sugieren la posibilidad de que la enfermedad pueda estar de alguna manera ligada al cromosoma X y al déficit de elastina en la pared arterial que ello pueda conllevar (6). La etiología es arterosclerótica en la mayoría de las ocasiones, aunque antiguamente había de descartarse el origen luético o micótico.

Las complicaciones tromboembólicas ocurren frecuentemente, pudiendo llegar a presentarse según algunas series hasta en el 42-77% de los aneurismas poplíteos (5,7,14). Esta complicación conlleva una alta tasa de amputación aunque se realice cirugía revascularizadora de urgencias.

La historia natural de los aneurismas poplíteos no intervenidos es desfavorable y conlleva una alta tasa de amputación. Esta conclusión es aceptada por la mayoría de las series sobre aneurismas poplíteos (2,4,5,6,8,10). El riesgo de complicaciones tromboembólicas es demasiado alto comparado con el riesgo quirúrgico y la tasa de supervivencia, por lo que nosotros apoyamos el concepto de que cualquier retraso en el tratamiento de un aneurisma poplíteo es peligroso. La oclusión de los vasos tibio-peroneos por tromboembolismo crónico desde el aneurisma poplíteo puede ser asintomática por lo que cuando diagnosticuemos el aneurisma el run-off esté tan severamente lesionado que comprometa cualquier tentativa revascularizadora. Además es interesante ver que según Inahara y Toledo (13) no existe relación entre el tamaño del aneurisma y la presencia de síntomas o complicaciones derivadas de él.

La trombosis aguda del aneurisma poplíteo plantea una de las más complicadas situaciones en relación con esta patología. La tasa de amputación es en esta situación de hasta el 35%(9), debido

sobretudo a la trombosis de los troncos distales. El uso de los fibrinolíticos en este cuadro clínico, previamente a la cirugía revascularizadora, ha conseguido aumentar claramente el salvamento de extremidades(7,9). La lisis del trombo en los troncos distales es el factor más importante en el éxito del tratamiento quirúrgico de esta situación, ya que permite realizar un by-pass sobre un vaso distal que previamente estaba trombosado. En nuestra serie 4 pacientes con isquemia aguda por trombosis de aneurisma fueron sometidos a tratamiento fibrinolítico. La arteriografía inicial no mostraba ningún tronco distal permeable. Tras la perfusión de Uroquinasa durante 24 horas se consiguió repermeabilizar 1 o 2 troncos distales en todos los casos, lo cual permitió realizar un by-pass con mayores garantías. Bergan y Yao (14) documentan una mayor permeabilidad a largo plazo de los injertos cuando

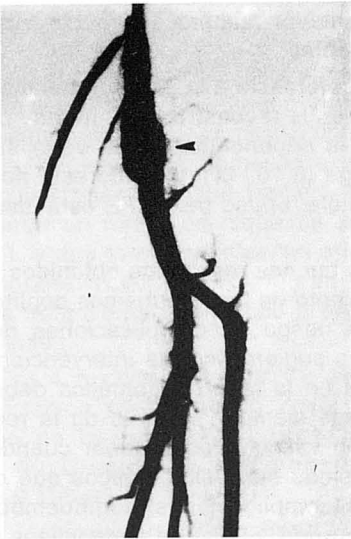existe mayor número de troncos distales permeables.

En referencia a la elección del material usado en la reconstrucción, no hay dudas sobre la superioridad de la vena safena autóloga (6,10, 11). Cuando esta no está disponible, el uso del PTFE está justificado.

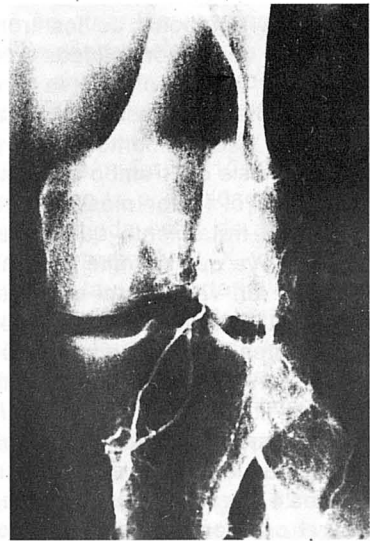
Los buenos resultados obtenidos en el tratamiento de los aneurismas poplíteos y el alto riesgo de complicaciones de los mismos sugieren que la intervención quirúrgica en la fase asintomática debe ser intentada siempre. El éxito de la reconstrucción vascular es superior cuando los aneurismas son asintomáticos que cuando las complicaciones tromboembólicas han ocurrido. El uso de fibrinolíticos preoperatorios en los casos de trombosis aguda de los aneurismas permite la intervención quirúrgica con mayores garantías de éxito que la cirugía urgente.

## REFERENCES

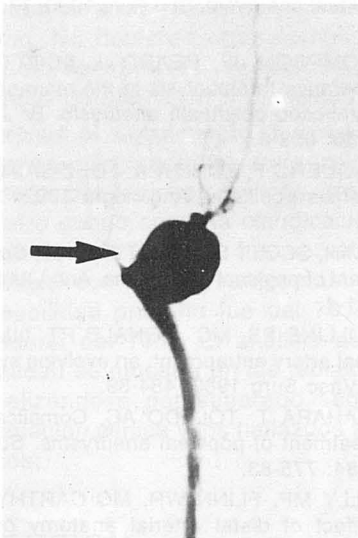
- 1- MIANI S, MORBIDELLI A, MATTIOLI A. Gli aneurismi dell'arteria poplitea: clinica e terapia. *Mienrva Chir* 1989; 44:2161-4.
- 2- PATRONE P, CANTELLO C, CERRUTI R. Controversie sull'algoritmo e sul tipo di trattamento chirurgico degli aneurismi poplitei. *Minerva Chir* 1993; 48: 403-8.
- 3- DAWSON I, HAJO VAN BOCKEL J, BRAND R. popliteal artery aneurysms. long-term follow-up of aneurismal disease and results of surgical treatment. *J Vasc Surg* 1991; 13: 398-407.
- 4- SHORTELL C, DEWEESE J, OURIEL K. popliteal artery aneurysm: a 25 year surgical experience. *J.Vasc Surg* 1991; 14: 771-6.
- 5- QURASHY MS, GIDDINGS AEB. treatment of asymptomatic popliteal aneurysm: protection at a price. *br J Surg* 1992; 79: 731-2.
- 6- FARINA C, CAVALLARO A, SCHULTZ R. Popliteal aneurysms. *Surg Gynecol Obstet* 1989; 169:7-13.
- 7- LANCASHIRE MJR, TORRIE EPH, GALLAND RB. Popliteal aneurysms identified by intraarterial streptokinase: a changing pattern of presentation. *Br J Surg* 1990; 77: 1388-90.
- 8- BOWYER RC, CAWTHORN SJ, WALKER WJ. Conservative management of asymptomatic popliteal aneurysm, *Br J Surg* 1990; 77:1132-5.
- 9- THOMPSON JF, BEARD J, SCOTT DJA. Intraoperative thrombolysis in the management of thrombosed popliteal aneurysm. *Br J Surg* 1993; 80: 858-9.
- 10- VAQUERO F, ZORITA A, FDEZ-SAMOS R. aneurismas popliteos. *Angiología* 1992; 1: 18-22
- 11- LIM R, SCOTT S, MC KITTRICK J. Surgical treatment of popliteal aneurysms. *Ann Vasc Surg* 1989; 1-4.
- 12- COLLINS PS, MC DONALD PT, LIM RC. Popliteal artery entrapment: an evolving syndrome. *J Vasc Surg* 1989; 484-89.
- 13- INAHARA T, TOLEDO AC. Complications and treatment of popliteal aneurysms. *Surgery* 1978, 84: 775-83.
- 14- LILLY MP, FLINN WR, MC CARTHY WJ. The effect of distal arterial anatomy on the success of popliteal aneurysm repair. *J Vasc Surg* 1988; 7: 653-60.
- 15- RUTHERFORD RB, FLANIGAN DP, GUP-TA SK. Suggested standards for reports dealing with lower extremity ischemia. *J Vasc Surg* 1986; 1:80-94.



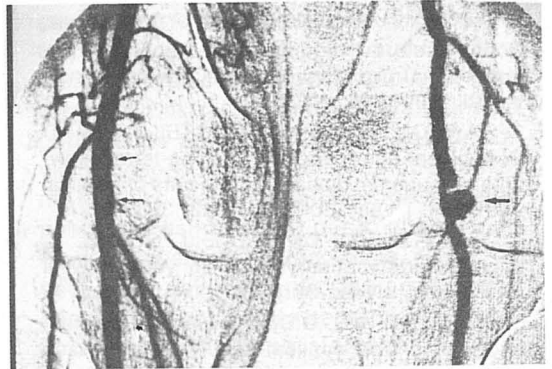
*Figura 1: Arteriografía miembro inferior izquierdo. Se aprecia un aneurisma poplíteo (punta de flecha) con permeabilidad de los tres troncos arteriales distales (tibial anterior, tibial posterior y peronea).*



*Figura 2: Trombosis aguda de aneurisma poplíteo. Se ha introducido un catéter en su interior (flecha) para realizar tratamiento fibrinolítico intra arterial.*



*Figura 3: Gran aneurisma poplíteo sacular (flecha grande) con oclusión crónica completa de todos los vasos por debajo de él, apreciándose únicamente una pequeña arteriola genicular.*



*Figura 4: Arteriografía ambos miembros inferiores. En la pierna izquierda se observa un aneurisma poplíteo sacular (flecha), mientras que en la arteria poplíteo derecha se observan cambios iniciales de degeneración aneurismática (flechas pequeñas)*

**ANALISIS PERMEABILIDAD BY-PASS**

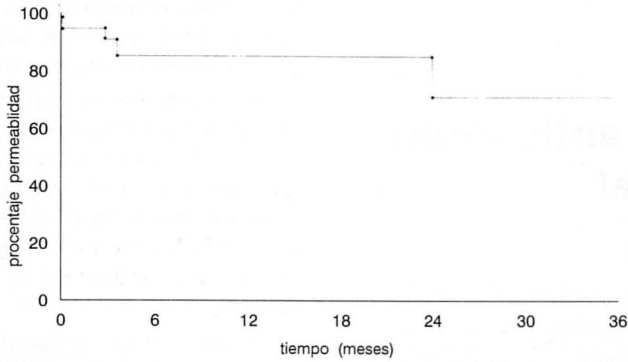


Tabla 1: Permeabilidad acumulada para los 21 casos

**ANALISIS PERMEABILIDAD BY-PASS DEPENDIENDO DE LA PRESENTACION CLINICA**

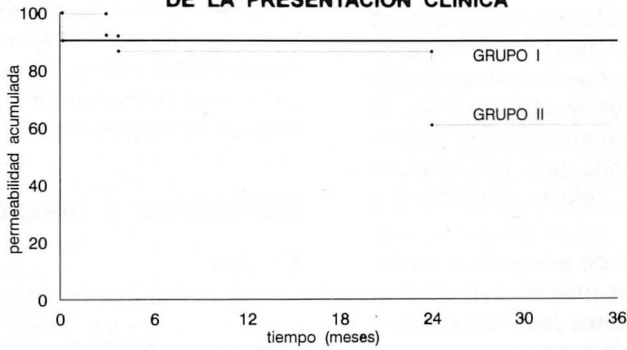


Tabla 2: Permeabilidad acumulada para pacientes con aneurismas popliteos asintomáticos (grupo I) y aneurismas popliteos sitomáticos (grupo II)

**ANALISIS PERMEABILIDAD BY-PASS DEPENDIENDO DE LOS HALLAZGOS ANGIOGRAFICOS**

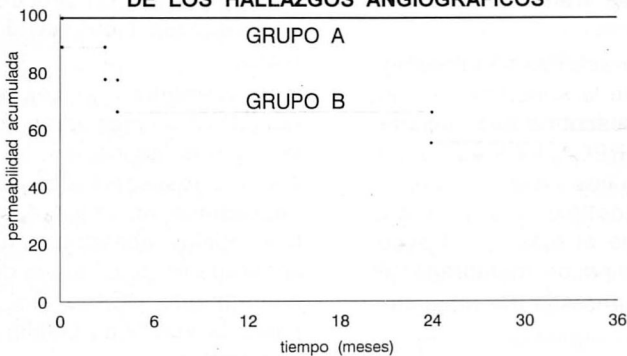


Tabla 3: Permeabilidad acumulada para pacientes con buen run-off (grupo A) y man run-off (grupo B).