

Original

El penjall estel en cirurgia de la mà

J. Canet i Adrover, J.M. Magrinyà i Bosch, M. Martínez i Muñoz, P. Suñer i Llabres*

Resum

S'exposen els criteris bàsics del penjall "estel" en cirurgia de la mà, des de la descripció anatòmica de la zona fins a les indicacions, amb referència a la tècnica quirúrgica. Es demostra la fiabilitat del penjall i la possibilitat d'estendre'l a altres aplicacions.

Introducció

D'entre les múltiples tècniques de cobriment cutani de la mà mitjançant la utilització dels penjalls vascularitzats en illa^{3, 7}, volem presentar-ne particularment un, el "penjall estel", descrit per Foucher el 1979³, enomenat així per la similitud i la imaginació ("cerf volant"). Es tracta d'un penjall provist d'un triple pedicle -arterial, venós i nerviós- que s'extreu del dors de la mà a l'altura de la segona articulació metacarpo-falàngica. En el nostre Servei en fem ús des del 1988, i ens és útil en alguns casos per a cobriments de pèrdues de substància del polze.

Bases anatòmiques. El sistema arterial intermetacarpia del primer espai està sotmès a una notable variabilitat anatòmica¹, tot i que l'artèria denominada intermetacarpiana dorsal, l'origen de la qual és a l'artèria radial al nivell de l'angle format pel primer i segon metacarpians, la podem trobar en situació

supra o sub-aponeuròtica en relació a l'aponeurosi del múscul primer interossi dorsal². Aquesta artèria té les seves terminacions a la pell del dors de la primera falange de l'índex i a la regió metacarpo-falàngica⁸.

Quant al sistema venós, cal assenyalar que, generalment, existeixen en aquesta zona dues venes de notable calibre, constants, de trajecte subcutani, responsables del drenatge del dors del segon dit.

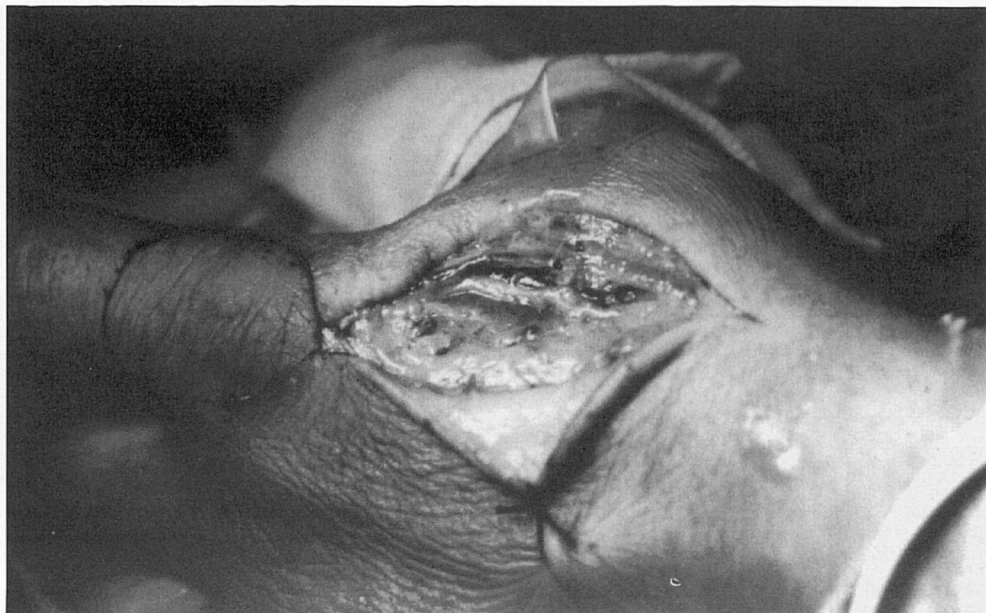
La innervació és tributària d'una branca terminal de la part sensitiva del nervi radial, subjectada també a múltiples canvis pel que fa al seu recorregut i relacions⁵.

Material i mètodes

Indicacions. Coincidint amb altres autors^{2, 3, 4, 5, 7}, la indicació fonamental és la pèrdua de substància dorsal del polze. L'empelt ha estat també utilitzat com a cobriment cutani en monyons defectuosos d'amputacions parcials del primer dit. Aquests cobriments es poden estendre a altres zones de la mà, especialment de la primera comissura⁸.

Tècnica quirúrgica. La realitzam sota anestèsia per plexe braquial i buidat sanguini, i per a la dissecció ens són molt útils les ulleres-lupa. Es dibuixa el penjall a la zona donant esmentada en funció de la lesió que cal cobrir (Fig. 1). L'acció quirúrgica s'inicia, després de la incisió cutània sinuosa en el primer espai intermetacarpia, dissecant en primer lloc l'artèria (AIMID), i a continuació es fa el mateix amb una de les venes regionals i amb la branca sensitiva del nervi radial. Identificats d'aquesta manera els tres elements del pedicle, procedim a "alçar" el penjall (Fig. 2), cosa que es realitza de distal a proximal; la lligadura venosa es fa a la part més distal del penjall mitjançant coagulació bipolar i es procura conservar intacte el peritendó. Aconseguida aquesta situació, el penjall es trasllada a la zona receptora per mitjà de tunelització subcutània. La zona donant és coberta amb un empelt dermoepidèrmic extret de l'eminència hipotenar. El postoperatori és senzill: únicament un benatge simple que cal canviar

*Clínica de la Mútua Balear (Palma de Mallorca). Servei de Traumatologia i Rehabilitació.

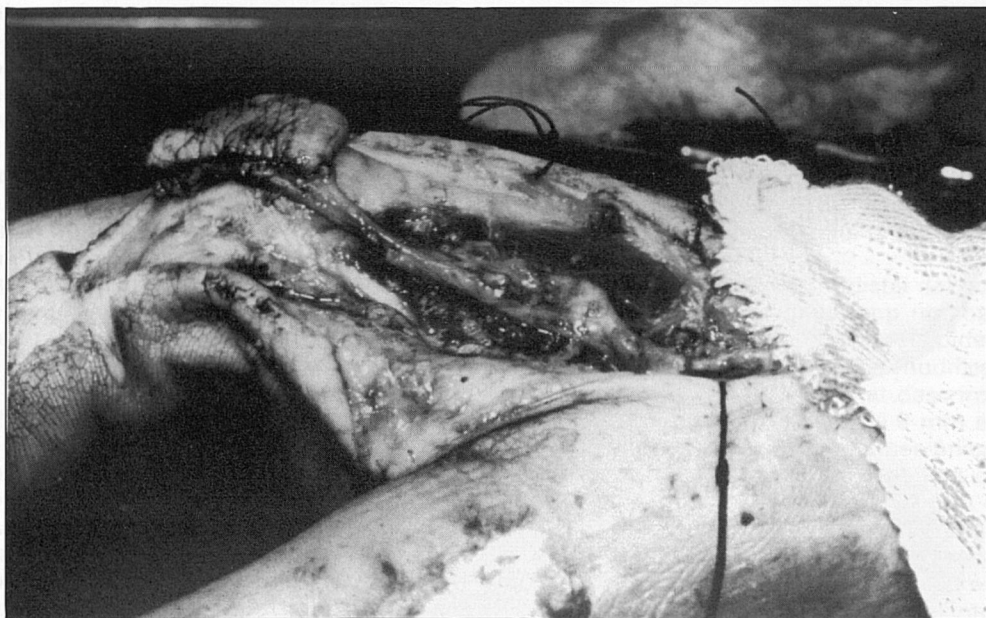


Fotografia 1. Penjall dibuixat. Inici de la dissecció del pedicle.

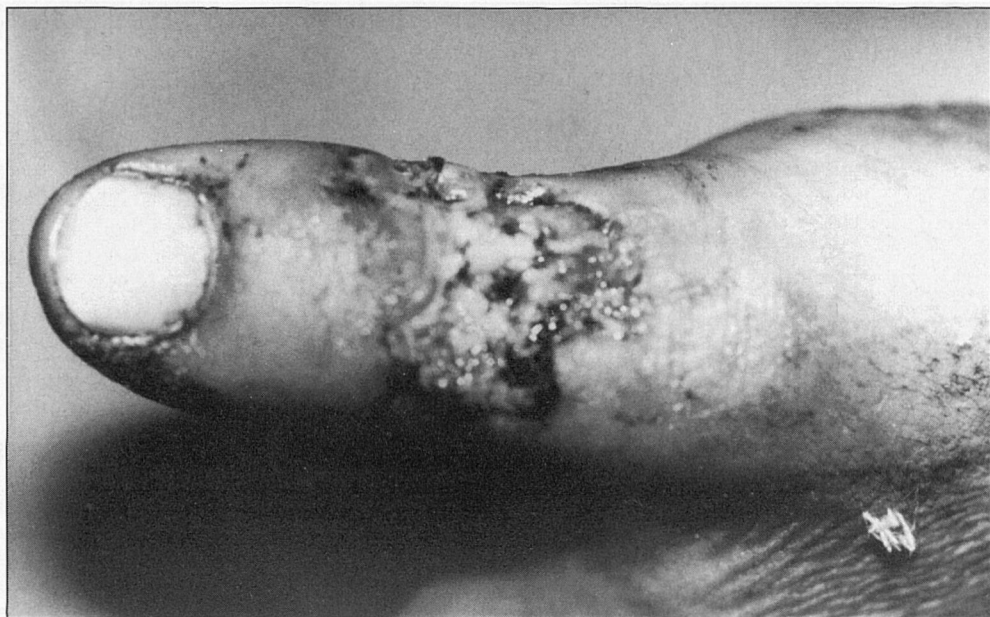a les 48 hores. Els punts de pell són retirats als 12 dies.

Pacients. Hem realitzat la tècnica en set ocasions, totes les vegades en va-

rons, amb una mitjana d'edat de 29 anys. La mà més afectada ha estat l'esquerra. L'etiologia en tots els casos va ser traumàtica i laboral. Quant a la loca-



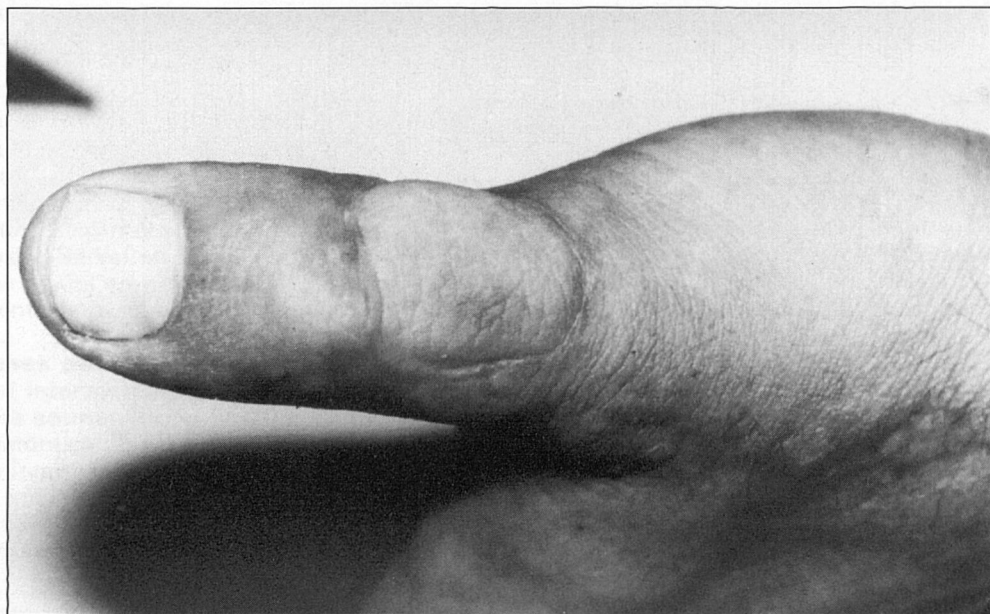Fotografia 2. Pedicle dissecat. Penjall aixecat.



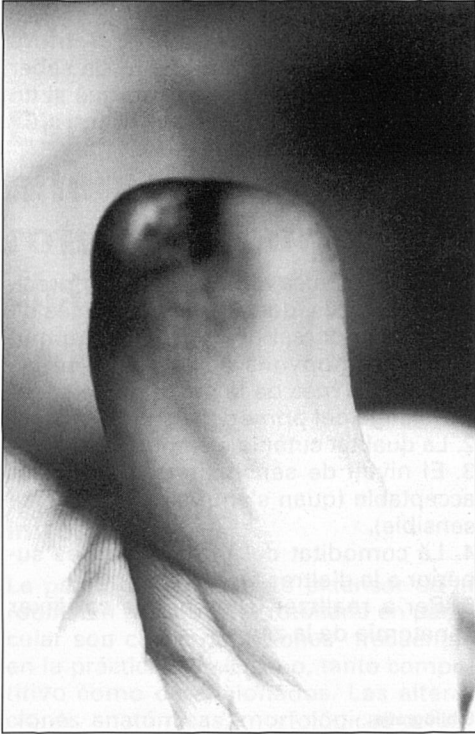
Fotografia 3. Pèrdua de substància (pell i tendó).

lització de la lesió, s'observaren quatre pèrdues de substància en el dors del polze (Fig. 3 i 4) i tres amputacions de la segona falange del primer dit (Fig. 5 i 6).

Pel que fa a les pèrdues dorsals, dues eren simples amb exposició de l'aparell extensor, una necrosi després de la reconstrucció d'un greu traumatisme del



Fotografia 4. Cas anterior ja cicatritzat.

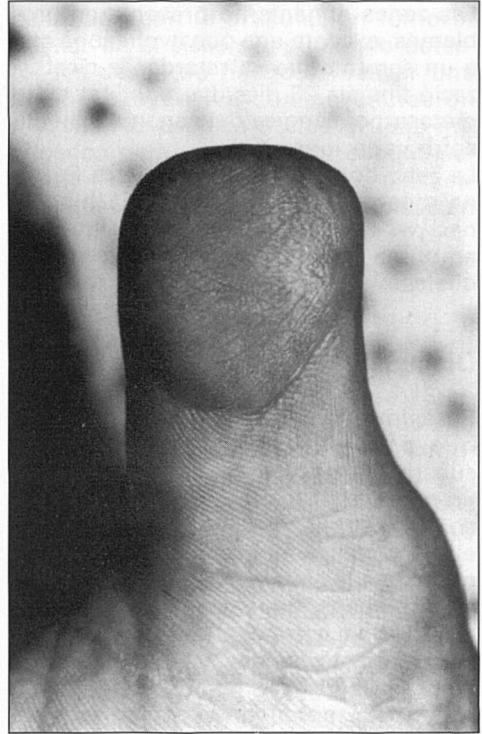


Fotografia 5. Monyó defectuós al polze.

polze amb exposició del material d'osteosíntesi, i una pèrdua de l'aparell extensor que als dos mesos de realitzat el penjall va necessitar un empelt tendinós. Les pèrdues de la segona falange del polze eren a causa de dos monyons defectuosos, producte d'una cicatrització per segona intenció, i d'un cobriment per empelt lliure rere una lesió per avulsió no reimplantable, lesió que en un segon temps, després del penjall, es va beneficiar d'un allargament.

Resultats

Cal tenir en compte que la valoració dels resultats és distinta si es tracta d'un cobriment en el dors del polze —on serà menys transcendent la sensibilitat— que si es tracta del cobriment d'un monyó. És a dir, si consideram el penjall únicament com a element de cobri-



Fotografia 6. Resultat final.

ment cutani o com a compost vàsculo-nerviós.

En els quatre casos del dors del polze, es va aconseguir la supervivència total del penjall, amb pell de bona qualitat que fins i tot va permetre, en un cas, realitzar un ulterior empelt tendinós. L'aspecte estètic va ser molt acceptable, amb molt bona "integració" a les zones veïnades.

En els casos de cobriment distal del polze tampoc no hi va haver cap necrosi, però en un observarem una desepidermització superficial que no va modificar el resultat final. La sensibilitat discriminativa als 14 mesos va ser de 9 mm en un, 10 en un altre, i en el tercer únicament es va observar una sensibilitat de defensa. Aquest cas va coincidir amb el que es va desepidermitzar en el postoperatori. L'"encoixinat" va ser correcte en els tres casos i no s'ha de fer cap esment de dolor residual al tracte o d'intolerància al fred.

Les zones donants no presentaren problemes, excepte una que evolucionà cap a un seroma que va retardar la cicatrització fins als 23 dies. La mobilitat de la metacarpofalàngica del segon dit no va sofrir variacions.

La zona donant de l'empelt lliure (la zona més cubital de l'eminència hipotenar) va cicatritzar per segona intenció amb una mitjana de 18 dies i sense seqüeles.

Discussió

Si tenim en compte l'arsenal terapèutic que posseïm per a les pèrdues de substància en la mà⁴, aquest penjall és un més d'entre el grup dels illots. Usat com a cobriment en el dors del polze té el principal avantatge en la seva bona qualitat, cosa que permet, com s'ha esmentat abans, nous gests quirúrgics secundaris. La comoditat del postoperatori és netament superior a la d'altres tipus de penjalls locals i, no cal dir-ho, als de distància. Emprat com a penjall sensible en el polze, el reservam únicament per a monyons d'amputació a l'altura de la primera falange, especialment en pacients als quals no resulten indicades altres tècniques més sofisticades. La qualitat cutània és excel·lent i la sensibilitat, tot i que no sigui "brillant", s'aconsegueix almenys que sigui de defensa. Per a la nostra curta experiència és clar que el penjall de Littler (penjall en illa extret de l'hemipalpis cubital del tercer dit) ofereix millors discriminacions, però també més costoses quant al temps de les "reintegracions" sensibles i majors les seqüeles pel que fa al dit donant.

És un penjall "fiable" que fa necessari, tot i que no sigui fàcil la seva dissecció, sobretot l'arterial, conèixer les possibles variacions anatòmiques de l'AIMD. Aquí esmentarem que el cas que va evolucionar amb la desepidermització va ser el

de dissecció arterial més difícil, perquè l'artèria era de calibre ínfim. Sempre ens hem quedat amb el dubte de saber si realment era permeable, perquè si no ho era, s'hauria tractat solament d'un cas de penjall "neuro-venós".

Conclusions

1. És una tècnica amb indicacions precises i limitades, destacant les pèrdues de substància dorsal del polze, i les amputacions o monyons defectuosos en les pèrdues de més de la meitat de la segona falange del primer dit.
2. La qualitat cutània és molt bona.
3. El nivell de sensibilitat és solament acceptable (quan s'empra com a penjall sensible).
4. La comoditat del postoperatori és superior a la d'altres tècniques.
5. Per a realitzar-lo és precís conèixer l'anatomia de la zona.

Bibliografia

1. Dautel G, Merle M, Borrelly J, Michon J. Variations anatomiques du réseau vasculaire de la première comisure dorsale. Applications au lambeau cerf-volant. *Annales de Chirurgie de la main*, 1989; 1: 53-59.
2. Earley. The second dorsal metacarpal artery neurovascular island flap. *The Journal of Hand Surgery*, 1989; BV, 4: 434-440.
3. Foucher G. A new island flap in surgery of the hand. *Plastic Reconstructive Surgery*, 1979; 63: 28-31.
4. Foucher G, Dury M, Boukaert M. Indications des "petits" ilots en chirurgie de la main. *Annals de Chirurgie de la main*, 1988; 2: 163-165.
5. Marin-Braun F, Merle M, Foucher G. Le Lambeau cerf-volant. *Annals de chirurgie de la main*, 1988; 2: 147-150.
6. Oberlin Ch, Sarcy JJ, Alnot JY. Apport artériel cutané de la main. Application à la réalisation des lambeaux en ilot. *Annales de chirurgie de la main*, 1988; 2: 122-125.
7. Small F, Brennen R. The first dorsal metacarpal artery neurovascular island flap. *The journal of Hand Surgery*, 1988; BV, 2: 136-145.
8. Tubiana. Lambeau Cerf-Volant. *Traité de Chirurgie de la main*, 1984, II, 250-255.